Časopis **České akademie dermatovenerologie**
ročník 2 • číslo vydání 1 • únor 2012 • cena 125 Kč

2012/1

Česká dermato-venerologie

TÉMA ČÍSLA

Akné

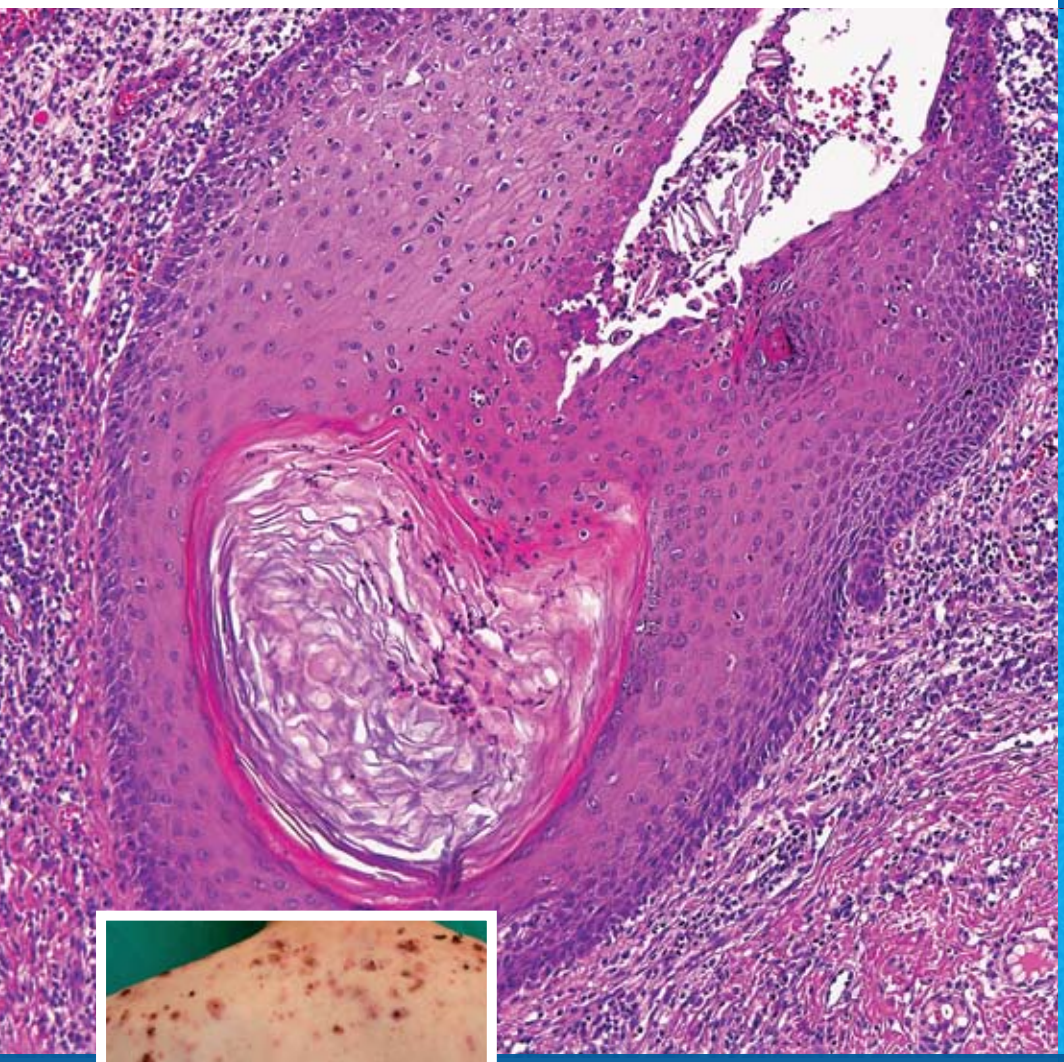

DERMATOLOGIE A OSTATNÍ OBORY

Kožní a mimokožní projevy histiocytózy z Langerhansových buněk v obrazech

str. 22

Kožní syndromy spojené s adnexálními tumory

str. 32

NOVINKY V DERMATOLOGICKÉ TERAPII

Imunosupresiva – 2. část

str. 38

KAZUISTIKA

Morbus Reiter

str. 53

Pachatel známý: štěnice

str. 55

AKNÉ – HISTOPATOLOGICKÝ A KLINICKÝ OBRAZ

PARTNEREM TOHOTO VYDÁNÍ JE:

MSD

MLADÁ FRONTA

Duac Gel
– silný proti akné, jemný k pacientům

Zkrácené informace o přípravku:

Název přípravku: DUAC Gel. **Složení:** 1 g gelu obsahuje clindamycini dihydrogenphosphas 11,88 mg, (odpovídá clindamycinum 10 mg), benzylis peroxidum cum aqua 66,70 mg (odpovídá benzylis peroxidum 50 mg). **Léková forma:** Gel. Bílý až slabě žlutý homogenní gel k zevnímu použití. **Indikace:** Mírná až středně závažná akné vulgaris, především zánětlivé formy. **Dávkování:** Dospělé a dospívající osoby: Na postižená místa nanášet 1x denně (večer) po důkladném umytí a jemném osušení kůže. Duac Gel by se neměl bez předchozí opatrnosti déle než 12 týdnů. **Kontraindikace:** Přecitlivělost na clindamycin, benzoyl peroxid, lincomycin, lincomycin/peroxid benzoylu nebo na kterékoliv složku přípravku. **Těhotenství a kojení:** Nejsou k dispozici žádná data. Bezpečnost přípravku u těhotné ženy nebyla prokázána. Přípravek není kontraindikován u žen v plodném věku, které užívají vhodnou antikoncepci. Ženy, které používají žádné antikoncepční prostředky, by měly Duac Gel užívat s zvýšenou opatrností. Používání v době kojení se nedoporučuje. **Důležitá upozornění:** Zabraňte kontaktu gelu s očmi, ústy, sliznicemi, poraněnou nebo exzematickou pokožkou. S opatrností by se měl Duac Gel podávat pacientům s anamnézou regionální enteritidy nebo ulcerózní kolitidy, ulcerózní kolitidy související s užíváním antibiotik. Přípravek může odbarvovat vlasy nebo barvené tkaniny. Doporučuje se co nejdéle omezit pobyt na slunci a ultrafialovém záření. Pacienti by měli být upozorněni, že plný klinický účinek se u některých přípravků může projevit až po uplynutí 4–6 týdnů. **Interakce:** Současná aplikace gelu Duac Gel a lokálních přípravků proti akné s obsahem retinoidů (deriváty vitamínu A) se nedoporučuje. Opatrnost je potřeba při současném používání s přípravky vyvolávajícími podráždění (lokální antibiotika, mýdla, čisticí prostředky, kosmetika, přípravky s obsahem alkoholu), neboť se důležitý účinek zvýšených dávek může ztratit. **Nežádoucí účinky:** Zarudnutí, svědění, bolestivé pocity, suchost a mírné spálení. Velmi vzácně zhoršení akné, kontaktní dermatitida. **Uchovávání:** V chladničce při teplotě 2–8 °C. Chraňte před mrazem. Po vyjmutí k aplikaci uchovávejte při teplotě do 25 °C. **Balení:** 15 g gelu v hliníkové tubě uzavřené mechanicky a šroubovacím uzávěrem. **Držitel rozhodnutí o registraci:** GlaxoSmithKline, s.r.o., Na Poříčí 17/1685, Praha 4, Česká republika. **Registrační číslo:** 46/121/05-C. **Datum registrace/prodloužení registrace:** 28. 4. 2005/19. 11. 2008. **Datum poslední revize textu:** 29. 9. 2010. Výdej přípravku je vázán na lékařský předpis. Přípravek je částečně hrazen z prostředků veřejného zdravotního pojištění. Úplné informace pro předepisování najdete v Souhrnu údajů o přípravku nebo se obraťte na ošetřující společnost GlaxoSmithKline s.r.o., Na Poříčí 17/1685, 140 21 Praha 4, tel.: 222 001 111; fax: 222 001 444, www.gsk.cz. Verze SPC platná ke dni vydání materiálu 7. 2. 2012.

Stiefel
a GSK company

Reference: 1. Congress Report from Satellite Symposium on Acne Therapy, Der Deutsche Dermatologie 2007; 7: 1–3. 2. Langner A et al.: A randomized, single blind comparison of topical clindamycin + benzoyl peroxide and adapalene in the treatment of mild to moderate facial acne vulgaris, British Journal of Dermatology 2008; 159: 122–128. 3. Cunliffe WJ et al.: A Randomized, Double-Blind Comparison of a Clindamycin Phosphate/Benzoyl Peroxide Gel Formulation and a Matching Clindamycin Gel with Regard to Microbiologic Activity and Clinical Efficacy in the Topical Treatment of Acne Vulgaris, Clinical Therapeutics 2002; 24 (7): 1117–1133.

09/0000/0090

foto: Vladimír Brada

Vážení kolegové, vážení čtenáři,
dovolte mi přivítat Vás na stránkách prvního čísla druhého ročníku našeho časopisu. Hlavním tématem tohoto čísla je asi nejčastější kožní choroba, akné. Každý se s ní potýká, a to alespoň někdy v životě, dermatolog navíc řeší každodenně tento problém ve své ordinaci. Když ale začneme hledat cíleně a pátrat po doporučených postupech, nalezneme jich relativně málo. Nyní máme k dispozici „evropský guideline" publikovaný Evropským dermatologickým fórem, platný do roku 2014, dále existuje zcela nový návod pro léčbu akné u dětí, ale v jiných situacích, např. u gravidních, si musíme vystačit se svou zkušeností. Kupodivu i dnes běžné dotazníky kvality života pro toto onemocnění nebyly dosud v České republice publikovány a jsem moc ráda, že se nám je podařilo od prof. Finlaye získat pro účely použití na univerzitách zdarma. Opět si Vám dovolujeme předložit k diskusi návrh léčebného postupu a budeme se těšit na Vaše připomínky tak, abychom jej mohli zveřejnit v třetím letošním čísle (v příštím čísle otiskneme postup léčby atopického ekzému, proto do konce března můžete stále zasílat své komentáře). Těšíme se i na jakákoli Vaše přání k obsahu časopisu, včetně požadavků na zařazení témat, která Vás zajímají.
A když jsem začala s čísly, přidám další. Naše **Česká akademie dermatologie oslavila 6. ledna své třetí narozeniny** – je to tedy batole, které prožívá své období vzdoru. A bude komu či čemu vzdorovat, protože minimálně se budeme muset poprat o Vaši přízeň, o přízeň farmaceutického průmyslu a vzdorovat ekonomickým vlivům tohoto roku. O růst našeho batolete se ale nebojím. Ostatně po svých pomyslných prvních krůčcích a slovech o sobě dává stále více vědět, přestože jsme se s členy výboru Akademie dohodli na redukci počtu pořádaných nadregionálních odborných akcí na dvě až tři za rok. Věřím, že i letos se všichni sejdeme na **18. ročníku národního dermatologického kongresu 20.–21. 4. v Praze**, na podzim na **21. kongresu Evropské akademie dermatologie a venerologie** opět v Praze a koncem roku na **3. dermatologickém dnu Antonína Trýba** v Brně. Z Vašeho zájmu je vidět, že se v našem oboru chcete zdokonalovat, a to je dobře jak pro obor samotný, tak hlavně pro naše pacienty. Osobně se logicky těším na „svůj" EADV kongres nejen proto, že budu moci od října po dobu dvou let s Vaší pomocí Evropskou akademii řídit, ale také doufám, že se česká dermatologie více prosadí v mezinárodním měřítku. Máme sice již nyní řadu reprezentantů v různých evropských výborech, ale podívejte se na naši aktivní účast na velkých mezinárodních kongresech (kolik z Vás bylo např. pozváno vědeckým výborem EADV přednášet v Praze?) nebo na publikace v impaktovaných periodikách. Vím, že pro privátního dermatologa to velký význam nemá, ale pro kolegy, kteří nejen teoreticky mohou pracovat v celé EU, je to první obecně přístupná informace o každém z nás (stačí se podívat na www.pubmed.org a dát do vyhledávače příjmení a první písmeno křestního jména).
EADV i ILDS vyzvaly své členy, mezi nimiž je i naše Akademie, aby zaslaly seznamy kolegů, kteří chtějí a umějí dobře přednášet. Doufám, že se skutečně brzy zařadíte mezi mezinárodní přednášející a děkuji Vám, kteří jste projevili zájem a napsali mi. Věřím, že využijete řadu edukačních akcí, které jsou k dispozici na webu www.dermanet.eu, a to nejen akcí českých. Pravidelně se můžete dozvědět o stipendiích, cestovních grantech a cenách. I v letošním roce můžete žádat o granty na podporu postgraduálního vzdělávání. Naše Akademie si totiž vede ekonomicky dobře, o čemž se mj. dozvíte na plenárním zasedání v průběhu 18. národního kongresu v Praze, na které Vás srdečně zvu. Program kongresu je velmi zajímavý a inovativní. Navíc Vy, kteří se 18. národního kongresu zúčastníte, máte šanci získat **zdarma registraci na EADV kongres v Praze** nebo na první ročník **Mezinárodní konsenzuální zimní konference v Kitzbühlu** (více na www.dermasympozium.cz).
A co je ještě nového v naší denní dermatologické realitě? Již v příštím čísle si jistě s chutí přečtete článek pana doktora Kastnera o spolupráci lékařů a farmaceutických firem. Je v něm mnoho poučného. I proto jsme se rozhodli jít jako první dosud nevyšlapanou cestou – autoři článků našeho časopisu byli a budou vždy vyzváni, aby deklarovali své vztahy s farmaceutickým průmyslem za období posledních 12 měsíců. Podobně se doufám podaří získat toto prohlášení „střetu zájmů" i od přednášejících na národním kongresu – na mezinárodních setkáních a na jednání mezinárodních společností je to nutná podmínka každé aktivní účasti (ve výkonném výboru EADV musíme toto prohlášení dávat 4krát ročně).
Zkrátka časy se mění, podobně jako počasí. Dovolte mi tedy nakonec popřát Vám dobré počtení v mrazivých dnech, snad Vás nové číslo České dermatovenerologie symbolicky zahřeje a pohladí po duši.

V úctě,
Jana Hercogová
předsedkyně redakční rady

Foto na obálce (histologie): folikulitida s výraznou perifolikulární zánětlivou reakcí. MUDr. Denisa Kacerovská, Ph.D., Bioptická laboratoř s. r. o., Plzeň

Inzerce A121001744

OBSAH

Česká dermato-venerologie

SUCCUS 6

CELOŽIVOTNÍ VZDĚLÁVÁNÍ

Hercogová, J. Acne vulgaris 8

DERMATOLOGIE A OSTATNÍ OBORY

Adam, Z., Szturz, P., Krejčí, M., Pour, L., Zahradová, L., Řehák, Z., Koukalová, R., Král, Z., Vašků, V., Mayer, J. Kožní a mimokožní projevy histiocytózy z Langerhansových buněk v obrazech 22
Husa, P. Aktuální problematika virových hepatitid 28
Kacerovská, D., Michal, M., Vaněček, T., Kazakov, DV. Kožní syndromy spojené s adnexálními tumory 32

NOVINKY V DERMATOLOGICKÉ TERAPII

Fialová, J., Vojáčková, N., Hercogová, J. Imunosupresiva – 2. část 38
Sklenář, Z. Současná situace v magistraliter přípravě v dermatologii 45
Jiráková, A., Vrbová, L., Hercogová, J. Kvalita života v dermatologii v České republice 50

KAZUISTIKA

Stránská, J., Vaňousová, D., Jůzlová, K., Vojáčková, N., Hercogová, J. Morbus Reiter 53
Březinová, E. Pachatel známý: štěnice 55

Z HISTORIE DERMATOVENEROLOGIE

Černý, K. Mezi Fracastorem, Fernelem a Helmontem: původ a dynamika vývoje epidemie syfilis v lékařské literatuře 16. a 17. století 58

ZE SVĚTA DERMATOVENEROLOGIE

Jiráková, A. 22. světový kongres International League of Dermatological Societies 61

REDAKČNÍ RADA

Doc. MUDr. Bohumil Seifert, Ph.D. 63

VĚDOMOSTNÍ TEST

Otázky k tématu akné 64

AKCE

Kalendář vzdělávacích akcí 65

Inzerce A121000931 ▶

FotoFinder digitální dermatoskopie

Archivace fotografií spojená s analýzou obrazu a poskytnutím tzv. druhého názoru.

Dermoscope shuttle

- Plně vybavený základní stolní dermatoskop
- Malé a elegantní řešení, nenáročné na místo v ordinaci
- Volitelné další softwarové aplikace

Vybavení:
PC, LCD monitor 19"
s klávesnicí, myš
a kamera *medicam 500*
se stojánkem

Dermoscope classic gold

- Nejvyšší obrazová Full HD kvalita s možností detailního zobrazení
- Mobilní stanice s moderní technologií

Vybavení:
PC, LCD monitor 22"
s klávesnicí,
myš a kamera
medicam 800$_{HD}$
se stojánkem

Bodystudio complete

- Kompletní program - *bodystudio* pro skenování celého těla pomocí druhé posuvné kamery na vertikálním stojanu
- Nejvyšší obrazová Full HD kvalita s možností detailního zobrazení

Vybavení:
PC, LCD monitor
22" s klávesnicí,
myš a kamera
medicam 800$_{HD}$
se stojánkem,
přídavná
kamera CANON

Handyscope

- Ruční digitální dermatoskop
- iPhone propojený s nástavcem pro snímkování
- 20x zvětšení, LED osvětlení
- Snadné pořízení a archivace fotografií propojená se synchronizací s PC
- Data chráněná heslem

Handyscope je dodávaný na iPhone 3GS, iPhone 4 a iPhone 4S.
iPhone je obchodní značka společnosti Apple registrovaná v USA a dalších zemích.

Začněte využívat služby hub.fotofinder.de

Web pro ukládání a zálohu Vašich fotografií pořízených handyscopem s možností využití konzultace expertního lékařského týmu tzv. "druhá rada".

MEDICALTECH | J. Palacha 1319 | 530 02 Pardubice | Czech Republic | Europe
Kontaktujte nás na tel.: +420 603 484 004 | info@medicaltech.cz | www.medicaltech.cz

VISMODEGIB DOSTAL POVOLENÍ K POUŽITÍ PRO METASTATICKÝ BAZOCELULÁRNÍ KARCINOM OD FDA

Agentura FDA (Food and Drug Administration) vydala 30. ledna 2012 povolení pro nový biologický lék k léčbě místně pokročilého a metastazujícího bazocelulárního karcinomu. Jde o vismodegib (ERIVEDE), inhibitor Hedgehog signální cesty, který se podává perorálně v dávce 150 mg jednou denně. Toto povolení vydala FDA na základě II. fáze klinické studie, do níž bylo zahrnuto 104 pacientů s místně pokročilým nebo metastazujícím bazaliomem, 96 nemocných bylo hodnoceno. 43 % pacientů (27 z 63) s místně pokročilým nádorem reagovalo na léčbu částečně nebo kompletní remisí a 30 % pacientů s metastazujícím bazaliomem odpovědělo na terapii částečně (10 ze 33), průměrná doba léčby, kdy došlo k odpovědi na léčbu, byla 7,6 měsíce.

Nejčastějšími nežádoucími reakcemi byly svalové spazmy, ztráta vlasů, hubnutí, nauzea, průjem, únava, porucha nebo ztráta chuti, snížená chuť k jídlu, zácpa, zvracení a artralgie. Vismodegib je označen jako teratogenní, proto ženy ve fertilním věku musí mít vysoce účinnou antikoncepci před léčbou, během léčby i 7 měsíců po skončení terapie. Podobně muži musejí používat kondom se spermicidním preparátem během léčby a ještě 2 měsíce po jejím skončení.

http://www.skinandallergynews.com/newsletter/the-skinny/singleview40939/vismodegib-receives-fda-approval-for-metastatic-bcc/99490f6183.html

POTRAVINOVÉ DOPLŇKY A RIZIKO KOŽNÍHO SPINOCELULÁRNÍHO KARCINOMU

Vitamíny (retinol, kyselina askorbová, kalciferol, tokoferol) předcházejí oxidativnímu poškození keratinocytů, proto se předpokládá jejich role v chemoprevenci karcinomů odvozených z keratinocytů, včetně spinaliomu. Některé rostlinné doplňky stravy, včetně *Polypodium leucotomos* a extraktu z hroznových jader (*Vitis vinifera*), mají také fotoprotektivní účinek a v laboratorních testech prokázaly snížení rizika vzniku kožních nádorů. Extrakt z horznových jader je zdrojem proantokyanidinů a polyfenolových antioxidantů, které jsou silně účinnými pohlcovači volných radikálů. Naopak ale byly publikovány i studie o škodlivém vlivu doplňků stravy na riziko vzniku kožních karcinomů.

Autoři provedli studii u náhodně vybraného vzorku 415 pacientů ve věku 43 až 85 let s histopatologicky verifikovaným spinocelulárním karcinomem v roce 2004 a u 415 kontrol. Všem byly rozeslány dotazníky cílené na užívání sedmi doplňků stravy – multivitamínů, vitamínů A, C, D a E, Polypodium leucotomos a extraktu z hroznových jader, které měly být užívány nejméně jednou týdně po dobu minimálně 3 měsíců během posledních 10 let. Třebaže nebyly přesně zjišťovány dávky užívání suplementů stravy, signifikantně nižší riziko vzniku spinaliomu bylo u pacientů užívajících extrakt z hroznových jader, jen hraniční hodnoty byly zjištěny ve skupině nemocných užívajících multivitamíny a žádné snížení rizika nebylo odhaleno u ostatních, kteří užívali vitamíny A, C, D a E. Autoři na základě svých výsledků upozornili na možnost prevence vzniku spinocelulárního karcinomu používáním extraktu z hroznových jader.

ASGARI, MM., CHREN, MM., WARTON, EM., et al. *Supplement use and risk of cutaneous squamous cell carcinoma.* J Am Acad Dermatol, 2011, 65, p. 1145–1151.

ABLAČNÍ FRAKČNÍ LASER V LÉČBĚ BECKEROVA NÉVU: RANDOMIZOVANÁ KONTROLOVANÁ PILOTNÍ STUDIE

Beckerův névus je hyperpigmentovaná skvrna nebo plak, který může být doprovázen hypertrichózou u 56–70 % mužů. Prevalence tohoto névu je 0,25–2,5 % a jeho výskyt je 5krát častější u mužů než u žen. Předpokládá se, že se na vzniku této afekce podílí zvýšená citlivost k androgenům. Léčebné možnosti n. Becker nejsou uspokojivé – používají se rubínový laser s Q-přepínačem, Er/YAG laser nebo alexandritový laser s dlouhým pulzem. V poslední době se za metodu volby považuje neablační frakční laser. Cílem této studie bylo prověřit účinnost léčby Beckerova névu pomocí ablačního frakčního laseru.

Studie byla zaslepená, pilotní a zahrnovala 11 pacientů starších 18 let. Ablační frakční laserová terapie se skládala ze 3 ošetření s odstupem 6 týdnů po první a 4 týdnů po druhé léčbě. U každého nemocného byly ošetřeny dvě oblasti – jedna laserem, ev. laserem a topickým bělicím preparátem (5% hydrochinon, 0,05% tretinoin, 0,1% triamcinolon acetonid v krému) a druhá pouze bělicím prostředkem. K terapii byl použit frakční laser o vlnové délce 10 600 nm a energii 10 mJ, ošetření bylo prováděno v lokální anestézii krémem s lidokainem a prilokainem (aplikace 2 hodiny před zákrokem). Za 3 a 6 měsíců po ošetření bylo provedeno histopatologické vyšetření 2mm kožní biopsie, reflexní spektroskopie, melaninový index a posouzení efektu pacientem a lékařem obou ošetřovaných oblastí. Na konci studie bylo hodnoceno 10 pacientů. Na konci studie za 6 měsíců bylo konstatováno jak lékařem, tak pacienty, že došlo ke zlepšení, ale objektivní metody rozdíl v léčených oblastech neprokázaly. Nežádoucí vedlejší reakce zahrnovaly podnětlivé hyperpigmentace, pálení, vznik krust, edému, puchýřů. Autoři studie konstatovali, že ablační frakční laser byl středně účinný v léčbě n. Becker a že větší klinické studie je třeba.

MEESTERS AA., WIND, BS., KROON, MW., et al. *Ablative fractional laser therapy as treatment for Becker nevus: A randomized controlled pilot study.* J Am Acad Dermatol, 2011, 65, p. 1173–1179.

PERORÁLNÍ UŽÍVÁNÍ KYSELINY OLEJOVÉ NEBO LINOLOVÉ URYCHLUJE ZÁNĚTLIVOU FÁZI HOJENÍ RAN

Hojení ran představuje kaskádu dějů, zahrnujících komunikaci mezi různými buňkami (neutrofily, makrofágy, endoteliemi, fibroblasty, keratinocyty) a generací mediátorů – cytokinů (IL-1β, TNF-α) a cytokiny indukovaných neutrofilních chemoatraktantů (CINC-2αβ), reaktivních kyslíkových druhů (ROS) a vaskulárních endoteliálních růstových faktorů (VEGFs). Většina léčebných postupů využívaných v léčení ran je cílena na udržení vodní bariéry a kontrolu infekce. Proto se používají vlhká krytí s přísadou stříbra, růstových faktorů nebo mastných kyselin. Stříbro má účinek antibakteriální, ale může působit i cytotoxicky a zpomalit hojení ran, topické růstové faktory podporují hojení a místní aplikace mastných kyselin je úspornou variantou hojení ran – oleje zabraňují ztrátě vody a invazi mikroorganismů.

Dřívější studie poukázaly na poruchu hojení ran jako známku nedostatečnosti esenciálních mastných kyselin. Kyselina linolová je základní mastnou kyselinou epidermis, kde působí udržení permeability, maturaci a diferenciaci rohové vrstvy, tvorbu a sekreci lamelárních tělísek a zlepšuje hojení ran. Pokud je ale nedostatečné vstřebávání esenciálních mastných kyselin, dochází k dysbalanci mastných kyselin v epidermis s následkem zvýšené akumulace neesenciální kyseliny olejové, poruše vzhledu a permeability rohové vrstvy.

Kyseliny olejová a linolová jsou hlavními mastnými kyselinami tzv. západní diety, obě ovlivňují chronické nemoci a ovlivňují imunitní systém i stavbu epidermis. Jejich role v hojení ran je ale málo prostudována.

Autoři studovali vliv perorálně podávané kyseliny olejové a linolové na hojení ran u myší. Kyselina linolová zvýšila v experimentu příliv zánětlivých buněk, koncentraci peroxidu vodíku a CINC-2αβ za jednu hodinu po poranění, ale snížila počet zánětlivých buněk a IL-1, IL-6 a makrofágového zánětlivého proteinu-3 za 24 hodin po poranění kůže. Urychlila uzávěr rány za 7 dnů. Kyselina olejová zvýšila koncentrace TNF-α za hodinu po poranění, za 24 hodin byl její efekt podobný kyselině linolové. Obě mastné kyseliny tedy zrychlují zánětlivou fázi hojení rány, ale každá jiným mechanismem.

RODRIGUES, HG., VINOLO, MAR., MAGDALON, J., et al. *Oral administrativ of oleic or linoleic acid accelerates the inflammatory phase of wound healing.* J Invest Dermatol, 2012, 132, p. 208–215.

VARIACE POČTU KOPIÍ GENU PRO FILAGRIN PŘISPÍVÁ K RIZIKU ATOPICKÉ DERMATITIDY V ZÁVISLOSTI NA „DÁVCE“

Mutace genu filagrinu působí ichthyosis vulgaris a jsou signifikantně asociovány s atopickou dermatitidou. Filagrin se nachází v terminálně diferencovaných keratinocytech v podobě nerozpustného polyproteinu profilagrinu. Molekuly profilagrinu jsou defosforylovány a štěpeny na funkční monomery filagrinu 10, 11 a 12. Filagrin má klíčovou roli v epiteliální kožní bariéře, agreguje keratinové svazky v rohovou obálku, a poté je degradován a uvolňuje hygroskopické aminokyseliny přírodního hydratačního faktoru („natural moisturizing factor“). Gen pro filagrin se nachází na chromosomu 1q21, je to polymorfní gen, lokus genu filagrinu vykazuje intragenní variace počtu kopií. Sekvence DNA kódují 324 aminokyselin filagrinového polyproteinu, alely kódují 10, 11 a 12 kopií monomeru filagrinu, a proto intragenní variace počtu kopií může ovlivnit množství filagrinu v epidermis. Autoři studie se rozhodli povést genotypizaci variant filagrinového genu pomocí PCR. Použili k tomu 876 pacientů s atopickou dermatitidou a 928 kontrol. Štěpné produkty filagrinu byly studovány metodou strippingu rohové vrstvy u 31 nemocných, kyselina urokanová pozitivně korelovala s počtem kopií genu. Autoři na závěr konstatovali, že variace kopií genu pro filagrin představují riziko vzniku atopické dermatitidy, jsou závislé na „dávce“, a proto léčba atopiků by měla být cílena na zvýšení exprese filagrinu. Již zvýšení o 5–10 % může zlepšit kožní bariéru. Doporučují ověřit v klinické studii, zda intenzívní používání emoliencií od raného věku pomůže snížit riziko vzniku atopické dermatitidy v dospělosti.

BROWN, SJ., KROBOTH, K., SANDILANDS, A., et. al. *Intrageenic copy number variation within Fillagrin contributes to the risk of atopic dermatitis with a dose-dependent effect.* J Invest Dermatol, 2012, 132, p. 98–104.

PS. Metodu strippingu stratum corneum jako první navrhnul prof. Jan Wolf (nar. 1894 v Novém Bydžově, profesor histologie a embryologie na UK v Praze),[1] kyselinu urokanovou jako první izolovali z potu prof. Jiří Král (nar. 1899 v Praze) a spolupracovníci Antonín Ženíšek z Institutu sportovní medicíny UK v Praze a farmakolog Ivo Hais z Hradce Králové.[2]

1. **WOLF, J.** *Morphological features of the desquamation process of cornified epidermal cells.* Praha : Folia Morphol, 1972, 20, p. 303–310.

2. **ŽENÍŠEK, A., KRÁL, JA., HAIS, IM.** *Sun-screening effect of urocanic acid.* Biochim Biophys Acta, 1955, 18, p. 589–591.

CHYBÍ DŮKAZ ASOCIACE HPYV6 NEBO HPYV7 S RŮZNÝMI KOŽNÍMI KARCINOMY

V roce 2008 ukázal Feng s kolegy, že ve většině karcinomů z Merkelových buněk je klonálně integrován nový lidský polyomavirus. Další práce potvrdily přítomnost tohoto polyomaviru Merkelových buněk (Merkel cell polyomavirus, MPV) až u 85 % případů karcinomů z Merkelových buněk. Kromě MCV byly v loňském roce identifikovány i čtyři nové lidské polyomaviry. První je asociován s trichodysplasia spinulosa, druhý (HPyV9) byl nalezen v krevních vzorcích imunosuprimovaných osob. HPyV6 a HPyV7 byly identifikovány ze 4, resp. 5 stěrů od 35 zdravých osob. Pilotní sérologická studie ověřila séropozitivitu v 69 % HPyV6 a v 35 % HPyV7 u 95 dárců krve.

Autoři analyzovali DNA ze 108 vzorků nádorů fixovaných formalinem (21 spinaliomů, 18 bazaliomů, 20 melanomů, 20 MCV-negativních karcinomů z Merkelových buněk, 12 kožních T-lymfomů, 17 kožních B-lymfomů). HPyV6byl detekován ve 14 %, HPyV7 ve 2 % vzorků nádorů. Pouze u jednoho vzorku spinaliomu byly prokázány oba viry. Častější výskyt viru HPyV6 je v souladu se sérologickou studií. Nízká četnost nálezu HPyV6 a HPyV7 v 108 vzorcích kožních maligních nádorů není postačujícím důkazem pro signifikantní roli těchto polyomavirů v etiopatogenezi studovaných kožních nádorů.

SCHRAMA D., BUCK, CHB., HOUBEN, R., BECKER, JC. *No evidence for association of HPyV6 or HPyV7 with different skin cancers. Letter to the editor.* J Invest Dermatol, 2012, 132, p. 239–241.

Výběr a překlad:
prof. MUDr. Jana Hercogová, CSc.

Acne vulgaris

Hercogová J.

SOUHRN

Akné je neinfekční androgen-dependentní dermatitida postihující pilosebaceózní jednotku. Patří mezi nejčastější kožní onemocnění a je multifaktoriálně podmíněná. Klasifikace akné je široká a asociace s mnoha celkovými příznaky a syndromy bývá přehlížena. Může to být i profesionální choroba a v poslední době je často popisována akné indukovaná léky v souvislosti s terapií inhibitory receptoru epidermálního růstového faktoru aj. biologik. Léčbu akné je vhodné zahájit co nejdříve, aby se předešlo závažným komplikacím v podobě jizev a snížení kvality života pacienta. V ČR stále málo dermatologů používá účinnou celkovou terapii pomocí retinoidů. Součástí článku je první uveřejnění validované české verze dotazníku kvality života.

KLÍČOVÁ SLOVA

akné • etiopatogeneze • klasifikace • terapie • dotazník kvality života

SUMMARY

Acne is a non-infectious androgen-dependent dermatitis involving pilosebaceous unit. It is one of the most common skin disorders which has multiple causes. Acne classification is broad and the association with many general sings and syndromes has been overlooked. Acne could also be a professional skin disease which is nowadays frequently mentioned in conjunction with the treatment with epidermal growth factor receptor inhibitors and other biologicals. Acne therapy should be started as soon as possible to avoid scarring and impairment of the quality of life. There are only few dermatologists still in the Czech Republic who treat the acne patients with systemic retinoids. For the first time, the Czech validated questionnaire of the quality of life in acne is included.

KEYWORDS

acne • etiopathogenesis • classification • therapy • quality of life questionnaire

DEFINICE

Akné je neinfekční, androgen-dependentní dermatitida postihující pilosebaceózní jednotku, její příčiny jsou multifaktoriální. Je to jedna z nejčastějších kožních chorob. Akné charakterizují seboroická lokalizace, seborea, folikulární hyperkeratóza a vznik komedonů. Onemocnění má signifikantní vliv na psychiku pacienta. Syn.: akné, trudovina (ř. achne – pleva). Aetius Amidenus poprvé použil termín „acne“ v 6. století před n. l. Není jasné, zda původní nebyl termín ř. „acme“ (vrchol). Erasmus Wilson (1842) oddělil acne simplex (vulgaris) od acne rosacea.

EPIDEMIOLOGIE

Akné se vyskytuje u 80–100 % osob, u všech ras, obou pohlaví. Začíná od časné puberty (od 10., 14., i po 25. roce) a obvykle má tendenci ke spontánnímu hojení. Trvá nejčastěji 4–5 let, ale i více než 10 let, mezi 40–50 lety jí trpí až 41 % dospělých žen. Těžké formy akné jsou u mladých mužů, bělochů.[1]

ETIOPATOGENEZE

1. Porucha keratinizace je podmíněna folikulární retenční hyperkeratózou, jež vede ke vzniku komeda (otevřeného – černého, nebo zavřeného – bílého). Předchází tomu vznik mikrokomeda, které je následkem keratinizace infundibula chlupu. Zvětšováním komeda dojde k jeho prasknutí a vyloučení keratinu a mazu, které dále působí zánětlivou reakci okolí.

2. Zánět. Při vzniku komedonů se účastní IL-1α ještě předtím, než dojde k osídlení *Propionibacterium* (dále *P.*) *acnes*. Byla popsána i úlohy defektu kyseliny linolové.[2] Podle typu zánětlivé reakce vznikají klinické léze (pustuly při převaze neutrofilů), papuly, noduly a cysty (při účasti T-pomahačských lymfocytů a obrovských buněk). Zánětlivá reakce také ovlivňuje jizvení. Při zánětu se uplatňují složky imunity, např. kathelicidiny svým prozánětlivým působením.[3]

3. Mikrobi. Propionibaktéria jsou grampozitivní tyče, které osídlují mazovou žlázu a produkují porfyriny (koproporfyrin III), jež fluoreskují při vyšetření Woodovou lampou. Množství baktérií nekoreluje s klinickým obrazem. *P. acnes* uvolňuje prozánětlivé mediátory (IL-1α, IL-8 a TNF-α) prostřednictvím TLR2. Je zvýšena produkce i β-defenzinů. Kromě *P. acnes* se mohou zánětu účastnit i další baktérie (*Pityrosporum ovale, P. granulosum, P. parvum* a další jako *Staphylococcus albus, S. epidermidis*, anaerobní korynebaktéria).[1, 4]

4. Hormony. Zvýšená produkce mazu (seborea) je ovlivňována hormonálně. Androgeny jsou produkovány jak vně mazové žlázy (primárně v gonádách a nadledvinách), tak v samotné mazové žláze působením enzymů metabolismu androgenů: 3β-hydroxysteroid dehydrogenázy (dále HSD), 17β-HSD a 5α-reduktázy. Androgenní receptory, jež se nacházejí na bazálních buňkách mazové žlázy a v zevní pochvě vlasového folikulu, jsou citlivé na testosteron a dihydrotestosteron (dále DHT). Role androgenů se začíná uplatňovat již v neonatálním období, kdy chlapci po narození do věku asi 6–12 měsíců mají zvýšenou hladinu luteinizačního hormonu a testosteronu (jako následek zvýšené funkce varlat). Obě pohlaví mají po narození zvýšené hladiny dehydroepiandrosteronu (dále DHEA) jako následek nezralosti nadledvin. Dětské nadledviny mají totiž disproporcionálně velkou zona reticularis (odpovědnou za produkci androgenů). Není to tedy důsledek stimulace hormony matky, jak se dříve předpokládalo. Produkce androgenů ve varlatech a nadledvinách se kolem jednoho roku života snižuje a zůstává do puberty stabilní.

Během adrenarche (aktivace produkce pohlavních hormonů v kůře nadledvin) se produkce mazu velmi zvýší (nadledviny začnou produkovat velké množství dehydroepiandrosteron sulfátu (dále DHEAS) a objeví se komedoniformní akné. Obvykle do roka nastane menarche.

O roli estrogenů se stále ví málo. Celkové podání estrogenů sníží produkci mazu, ale množství estrogenů k redukci mazotoku je vyšší než množství estrogenů nutné k potlačení ovulace. Estrogeny působí více mechanismy: a) přímo v mazové žláze proti účinku androgenů, b) inhibicí uvolnění gonadotropinů (FSH a LH), předním lalokem hypofýzy inhibují zpětnou vazbou produkci androgenů v gonádách,

c) regulační geny negativně působí na růst mazové žlázy a produkci lipidů.
Estrogeny tedy mazotok snižují, testosteron jej zvyšuje, akné proto začíná v pubertě, zhoršuje se před menstruací a eunuši akné nemají. Složení mazu je stejné u osob s akné i bez ní, ale mazotok se liší.[4]
5. Genetická dispozice k mazotoku a folikulární keratinizaci je známa např. u syndromu XYY a u endokrinních poruch (syndrom polycystických ovarií, hyperandrogenismus, hyperkortizolismus a předčasná puberta). Dědí se též počet, velikost a aktivita mazových žláz. Vliv dědičnosti je patrný ve studiích identických dvojčat, je tendence k těžkému průběhu akné u nemocných s pozitivní rodinnou anamnézou. Jsou známy některé geny, které se uplatňují u akné – geny cytochromu P450-1A1 a steroid-21-hydroxylázy.[2]
6. Aknegenní látky (kosmetika, minerální oleje, dehty, léky – lithium, hydantoin, isoniazid, jodidy, bromidy, androgeny, danazol).
7. Dieta s vysokým obsahem cukrů a obecně tzv. západní dieta se v poslední době dává do souvislosti s akné.[5]
8. Další faktory. Na vzniku akné se spolupodílejí také stres (fyzická a psychická zátěž), imunologické poruchy, místní působení tlaku či okluze. Je také známo, že lidé žijící přírodním způsobem života mají méně akné.[4, 5]

KLINICKÝ OBRAZ

Predilekční seboroická lokalizace zahrnuje **obličej** (až v 99 %), **ramena, horní partie zad** (60 %) a **prsou** (15 %).[2]
Eflorescence jsou **mikrokomedo** (jenž je rozeznatelné jen mikroskopicky, je to rozšířené infrainfundibulum vlasového folikulu).
Klinické eflorescence zahrnují: **1. komedo otevřené** (černá polokulovitá papula s viditelným ústím vlasového folikulu, které je naplněno odloučeným keratinem; černou barvu způsobují depozita melaninu a oxidace lipidů v keratinu) nebo **zavřené** (bílá papula do 1 mm, bez viditelného folikulárního ústí a bez zarudnutí), **2. papuly** (červené, 1–5 mm v průměru), **3. papulopustuly, 4. pustuly** (pustuly s obsahem sterilního hnisu v průměru 1–5 mm), **5. hrboly, 6. nepravé cysty** (jsou to fluktuující abscesy, obsahují hnis a směs krve a séra), **7. plaky** a **sinusy** (vznikají splýváním abscesů).
Následkem akné, hlavně nodulocystické, bývají **jizvy** (atrofické, hypertrofické nebo keloidní) nebo **pozánětlivé hyperpigmentace** a **hypopigmentace** připomínající léze anetodermatu (zejména na zádech).
Subjektivní příznaky nejsou, ale přítomnost hrbolů a cyst může bolet.

Klinické formy akné

Podle přítomnosti eflorescencí rozeznáváme tyto formy (Tab. 1):[1, 4]

- **Acne comedonica** (komedoniformní akné)
- **Acne papulosa, papulo/pustulosa** (papulózní, papulopustulózní)
- **Acne indurata** (nodózní akné)
- **Acne nodulocystica** (nodózní a cystická akné)

Další zvláštní formy akné

Acne conglobata je těžká forma nodulocystické akné bez celkových příznaků, je součástí tetrády příznaků folikulární okluze spolu s disekující celulitidou kštice, hidradenitis suppurativa a pilonidálními cystami.
PAPA syndrom. Asociace acne conglobata se sterilní **P**yogenní **A**rtritidou, **P**yoderma gangraenosum a **A**cne patří také do skupiny zánětlivých chorob daných mutací genu proteinu PSTPIP1 (prolin-serin-threonin fosfatázy interagujícího proteinu 1, nebo též CD2 antigen-vázajícího proteinu 1 [CD2BP1]). Jsou to kromě akné zánětlivá nemoc střev, uveitida a psoriáza.
Acne fulminans je akutní, nejtěžší forma akné s celkovými příznaky vyskytující se nejčastěji u mladých hochů. Je to ulcerativní acne conglobata (noduly, cysty, ulcerace, hemoragické krusty) doprovázená polyartralgiemi (osteolýza kostí – klavikula, sternum, kotník, pažní kost, iliosakrální kloub), únavou, hepatosplenomegalií, horečkou, leukocytózou, anémií, proteinurií a zvýšenou sedimentací. Někdy může přejít v **SAPHO syndrom** (**S**ynovitis, **A**cne, **P**ustulosis, **H**yperostosis a **O**steitis). Popsána je také asociace s erythema nodosum.
M. Morbihan (Morbihanova nemoc) je vzácná komplikace akné v podobě solidního otoku obličeje daného otokem měkkých tkání, může být doprovázený i erytémem.
Acne mechanica je akné z tlaku v místě helmy, límce, sádrového obvazu, je důsledkem obstrukce vývodu mazové žlázy, má podobu hyperpigmentovaného plaku s komedony.
Acne excoriata (tzv. pseudoakné nebo též „acne excoriée des jeunes filles“) vzniká rozškrábáním eflorescencí, bývá u mladých žen. Typicky postihuje osoby trpící obsesivně kompulzívní poruchou, poruchou osobnosti a depresemi.
Acne venenata vzniká v místě kontaktu s aknegenními látkami, jimiž mohou být a) kosmetika – komedogenní oleje, b) minerální oleje (**acne oleosa**), c) chlorované uhlovodíky (**acne chlorina**).
Acne neonatorum je akné na nose a tvářích u novorozenců a kojenců. Postihuje až 20 % novorozenců, objevuje se ve druhém týdnu života a mizí do tří měsíců. Etiopatogeneze není jasná – zvažují se jednak úloha kvasinek (*Malassezia sympodialis, M. furfur*), jednak účast mazových žláz.
Acne infantum je akné kojenců, začíná mezi 3.–6. měsícem a odeznívá během 1–2 let. Velmi vzácně může trvat do dospívání. Klinicky jsou to komedony, pustuly, uzly. Vzniká v důsledku hormonálních změn (viz etiopatogeneze).
Acne tropicalis je náhlý vznik eflorescencí akné nodulocystického typu na trupu a hýždích při expozici extrémnímu horku. Může vzniknout při pobytu v tropech, ale i v pracovním prostředí (např. slévárny, hutě).
Akné u dospělých žen je perzistující akné, která reaguje špatně na léčbu, mnohdy začíná náhle a je doprovázena často hirzutismem či nepravidelnou menstruací. Vyžaduje laboratorní vyšetření (celkový a volný testosteron, DHEAS) k vyloučení syndromu polycystických ovarií, aj. virilizujících syndromů u žen, třebaže tíže onemocnění nemusí korelovat s hladinami androgenů.[6, 7] V takových případech ji doprovázejí další příznaky – zhrubění hlasu, mužský habitus, androgenní alopecie, zvětšení klitoris, zvýšené libido. Pacientky mají riziko kardiovaskulárních nemocí a diabetes mellitus. Tato forma akné může být součástí **HAIR-AN syndromu** (**H**yper**A**ndrogenní stav, **I**nzulinová **R**ezistence a **A**canthosis **N**igricans). Při podezření na zvýšené hladiny androgenů je nutné provést laboratorní vyšetření, kdy pacientka nesmí užívat hormonální antikoncepci). Toto vyšetření zahrnuje sérové hladiny celkového a volného testosteronu, DHEAS, 17-hydroxyprogesteronu. U pacientů s příznaky hyperkortizolémie je nutné vyšetřit též sérové hladiny kortizolu.

Akné podobné klinické jednotky

Charakterizovány jsou monomorfními eflorescencemi (zánětlivé papuly a pustuly) a nepřítomností komedonů:
Acne medicamentosa doprovází užívání některých celkových léků, je to nežádoucí účinek anabolik (danazol, testosteron), kortikosteroidů, kortikotropinu, fenytoinu, lithia, izoniazidu, jodidů, bromidů. Méně často ji mohou vyvolávat i azathioprin, cyklosporin, tetracykliny, vitamíny B_1, B_6, B_{12} a D_2, fenobarbital, propylthiouracil, disulfiram, chinidin nebo i fotochemoterapie (PUVA).

V poslední době se léky indukovaná akné často referuje v souvislosti s biologickou léčbou inhibitory **receptoru epidermálního růstového faktoru** (EGRF – gefitinib, cetuximab, erlotinib), **inhibitory tyrozinkinázy** a **monoklonálními protilátkami**. Akneiformní léze se vyskytují až u 75 % pacientů léčených EGFR a považují se obvykle za známku účinku této léčby. Klinicky se prezentují jako monomorfní, folikulárně vázané papuly a pustuly na obličeji, ve kštici a na horních partiích hrudníku. Často se přidávají sekundární infekce v podobě mokvání a vzniku medových krust. Komedony nejsou přítomny ani klinicky, ani v histopatologickém obraze (kdy se nachází folikulitida s neutrofily ve folikulu a s lymfocyty perifolikulárně). U onkologických nemocných je obtížné odlišit i acne steroidea, neutrofilní ekrinní hidradenitidu, folikulodystrofii při imunosupresi a různé typy folikulitidy.

Acne steroidea je následkem místní nebo celkové aplikace kortikosteroidů, androgenů („body building" acne), v případě celkové aplikace se objevují typicky léze akné na hrudníku.

Acne actinica neboli radiační akné je charakterizována vznikem lézí připomínajících komedo v místech předchozího ozáření (ionizující záření) poté, co odezní akutní radiační dermatitida; je to následek epiteliální metaplazie folikulu, jenž vede ke vzniku hyperkeratotických zátek. Do stejné kategorie patří i **acne aestivalis** (tzv. Mallorca akné) má v anamnéze sluneční expozici nebo používání fotoprotektivních přípravků (ty mohou být komedogenní).

APERT syndrom neboli akrocefalosyndaktylie znamená zvýšený výskyt folikulárně vázaných akneiformních papul s dalšími kožními příznaky (seborea, dystrofie nehtů a hypopigmentace kůže a očí) a synostózami kostí rukou a nohou, žeber a lebky. Distribuce akneiformních lézí je difúzní, nejvíce je nad extenzory paží, stehen a na hýždích. Je to autosomálně dominantní choroba (daná mutací FGFR2 – receptor růstového faktoru fibroblastů 2; mozaicismus tohoto receptoru je mj. asociován s naevus comedonicus).

Akné může být i **profesionální onemocnění**. Je následkem dlouhodobé expozice kůže látkám, které vedou k okluzi folikulů a vyskytují se v pracovním prostředí (řezací oleje, látky na bázi vazelíny, chlorované aromatické uhlovodíky, deriváty kamenouhelného dehtu). Klinický obraz zahrnuje komedony, papuly, pustuly a cysty na místech exponovaných i krytých.[4]

Tab. 1 Klasifikace acne vulgaris

Akné bez celkových příznaků	
Acne comedonica	komedony
Acne papulosa, papulopustulosa	komedony, papuly, pustuly
Acne indurata	komedony, papuly, pustuly, noduly
Acne nodulocystica	komedony, papuly, pustuly, noduly, cysty
Acne conglobata	komedony, papuly, pustuly, noduly, cysty, plaky, sinusy
Acne mechanica	komedony, hyperpigmentace
Acne excoriata	všechny léze + exkoriace, hyperpigmentace
Acne venenata	všechny léze
Acne neonatorum	komedony, papuly, pustuly, od 2. týdne do 3. měsíce
Acne infantum	komedony, papuly, pustuly, noduly, od 3. do 6. měsíce
Acne tropicalis	noduly, cysty (horké prostředí)
M. Morbihan	solidní otok obličeje, erytém
Akné s celkovými příznaky	
Acne fulminans	noduly, cysty, ulcerace, hemoragické krusty + polyartralgie (osteolýza kostí), únava, hepatosplenomegalie, horečka, leukocytóza, anémie, proteinurie a zvýšená sedimentace
SAPHO syndrom	**S**ynovitis, **A**cne, **P**ustulosis, **H**yperostosis, **O**steitis
PAPA syndrom	**P**yogenní **A**rtritida, **P**yoderma gangraenosum, **A**cne
Syndrom polycystických ovarií	akné + hirzutismus, zhrubění hlasu, mužský habitus, androgenní alopecie, zvětšení klitoris, zvýšené libido
HAIR-AN syndrom	**H**yper**A**ndrogenní stav, **I**nzulinová **R**ezistence, **A**canthosis **N**igricans
APERT syndrom (akrocefalosyndaktylie)	difúzní papuly nad extenzory paží, stehen, na hýždích + seborea, dystrofie nehtů, hypopigmentace kůže a očí + synostózy kostí rukou, nohou, žeber a lebky
Akné podobné klinické jednotky – monomorfní eflorescence, chybí komedony	
Acne medicamentosa a steroidea	papuly, pustuly, medové krusty na obličeji, ve kštici, na trupu
Acne actinica a aestivalis	komedoformní léze na obličeji a trupu

KLASIFIKACE TÍŽE ONEMOCNĚNÍ AKNÉ

Akné je onemocnění různé závažnosti a od 60. let minulého století bylo navrženo mnoho způsobů hodnocení jeho tíže. Jednotný pohled na toto hodnocení není, různí autoři obvykle doporučují využít jak škály založené na objektivním kožním nálezu, tak na hodnocení kvality života. Poslední doporučené postupy schválené Evropským dermatologickým fórem v lednu 2012[2] klasifikují akné podle tíže na:

- **lehkou akné komedoniformní**,
- **mírnou a středně těžkou akné papulopustulózní**,
- **těžkou papulopustulózní a mírnou nodózní akné**,
- **těžkou nodózní a konglobátní akné**.

Z této klasifikace vycházejí doporučené léčebné postupy. Dotazníky kvality života pro akné (Tab. 2) jsou k dispozici ve validované formě v češtině.

Za prognostické faktory, které ovlivňují tíži onemocnění, je možné považovat rodinnou anamnézu, průběh zánětlivých změn, perzistující akné nebo akné, která začíná ve vyšším věku, nadměrný mazotok, hyperandrogenní stav, postižení trupu a vliv na psychiku nemocného. Agresivnější léčba se také doporučuje u pacientů s tendencí k jizvení.

DIAGNOSTIKA

Diagnostika akné je založena na klinickém obraze (komedony aj. léze, predilekční lokalizace), věku začátku projevů, ev. kul-

Inzerce A121001757 ▶

ACNEVAC®

...pro zdraví kůže

Podpora obranyschopnost organizmu,
zvláště kůže

originální patentovaný
imunomodulační přípravek

Doplněk stravy

- **ACNEVAC®** příznivě ovlivňuje imunitní systém
- **ACNEVAC®** se používá ke zvyšování nespecifické imunity u dospělých a dětí od 7 let
- **ACNEVAC®** obsahuje v jednom balení dávku na tři měsíce
- **ACNEVAC®** byl vyvinut ve spolupráci s odborníky z Lékařské fakulty Univerzity Palackého v Olomouci

Další informace o doplňku stravy získáte na odkaze:

Výrobce:
Medical Department

Pharma CZ

www.acnevac.cz

tivaci *P. acnes*, v případě pochybností je možné provést histopatologické vyšetření kožní biopsie.
Dermatohistopatologické vyšetření odpovídá obrazu perifolikulitidy a/nebo folikulitidy, vzácně může mít až charakter abscesu. Komedon je prezentován dilatovaným vlasovým folikulem často s keratinovou zátkou (angl. follicular plugging). Postižení několika folikulů současně je častým nálezem. Ve fázi zhojení je přítomna fibróza (Obr. na obálce časopisu).
Laboratorní vyšetření (volný testosteron, LH, FSH, DHEAS) se doporučuje při podezření na endokrinopatii (Tab. 3).

DIFERENCIÁLNÍ DIAGNOSTIKA

U novorozenců je třeba odlišit **sebaceózní hyperplazii** (je přítomna u poloviny dětí, jsou to žlutavé papuly na tvářích, nose a na čele), **miliaria rubra** (vznikají obstrukcí ekrinních vývodů při pobytu v přetápěných místnostech, drobné bílé papuly na tvářích a nose, mizí samy během několika měsíců), **kandidózu** (zánětlivé papuly a pustuly difúzně).
Komedoniformní akné je třeba odlišit od jiných forem akné (**acne venenata, profesionální akné**), od **sebaceózní hyperplazie** (ta je vzácná u adolescentů) nebo od solitárního komedonu (ten je lépe nazývat jako **Winerův dilatovaný pór**).
Adnexální tumory s folikulární diferenciací (**trichoepiteliomy, trichodiskomy, fibrofolikulomy**) jsou mnohočetné, nezánětlivé, trichoepiteliomy bývají v nazolícních rýhách.
Steatocystoma multiplex jsou nezánětlivé cystické papuly a noduly ve středu zad, je to autosomálně dominantní nemoc.
Eruptivní cysty velusového vlasu jsou malé cysty na trupu, odliší se histopatologickým vyšetřením.
V diferenciální diagnóze vícečetných otevřených komedonů musíme také zvážit:
Favreova-Racouchotova nemoc jsou komedony doprovázené solární elastózou na laterální straně tváří, je to následek dlouhodobé expozice slunečnímu záření;
naevus comedonicus jsou seskupené otevřené nebo uzavřené komedony často podél Blaschkeho linií, objevuje se při narození nebo v dětství;
trichostasis spinulosa jsou mnohočetné velusové vlasy v rozšířených folikulárních ústích, obvykle na nose.
Zánětlivé papuly a pustuly při akné je možné zaměnit také s **folikulitidami**, a to **folikulitidou stafylokokovou** (chybí komedony), **gramnegativní** (postižení obličeje a trupu), **eozinofilní** (svědivá folikulitida u HIV pozitivních pacientů).

Tab. 2 Index Postižení Akné (vypracovaný Universitou v Cardiffu)

Jméno pacienta: **Věk:**	**Datum vyšetření:**
1. Do jaké míry jsi během uplynulého měsíce byl/a agresivní, rozčílený/á nebo se cítil/a trapně kvůli akné?	a) Opravdu velmi hodně b) Hodně c) Málo d) Vůbec ne
2. Myslíš si, že akné měla vliv na tvůj každodenní život, společenské aktivity anebo vztahy s lidmi opačného pohlaví v průběhu posledního měsíce?	a) Velmi hodně, ovlivňovala veškeré aktivity b) Při většině aktivit c) Příležitostně anebo jenom některé aktivity d) Vůbec ne
3. Vyhýbal jsi se v průběhu posledního měsíce veřejných převlékacích kabin anebo nošení plavek kvůli akné?	a) Vždy b) Většinou c) Příležitostně d) Vůbec ne
4. Jak bys popsal/a svoje pocity ohledně vzhledu svojí kůže v průběhu posledního měsíce?	a) Velmi depresivní a nešťastný b) Obvykle starosti c) Občas starosti d) Žádný vliv
5. Prosím označ, jak špatné je dle tvého názoru právě teď tvoje akné.	a) Nejhorší jaké by mohlo být b) Je to hlavní problém c) Je to méně důležitý problém d) Žádný problém

© Motley, A.Y. Finlay 1992

Tab. 3 Interpretace laboratorních nálezů

Vždy je třeba vyšetření hladin hormonů opakovat vzhledem k denním výkyvům v produkci těchto hormonů:
> DHEAS, > 17-dihydroxyprogesteronu ➡ produkce androgenů v nadledvinách
DHEAS 4000–8000 ng/ml a 17-hydroxyprogesteron > 3 ng/ml ➡ **kongenitální hyperplazie nadledvin nejčastěji při poruše enzymů nadledvin** (21-hydoxyláza, 11-hydroxyláza) – při těžkém defektu enzymů manifestace v dětství, při parciálním defektu manifestace v dospělosti
DHEAS > 8000 ng/ml s/bez > testosteronu ➡ **nádor nadledvin**
> celkový testosteron ➡ **produkce androgenů v ovariích**
celkový testosteron 150–200 ng/ml a 2–3krát zvýšený poměr hladin LH/FSH ➡ **syndrom polycystických ovarií** (nepravidelný menstruační cyklus, hirzutismus, obezita, inzulínová rezistence a snížená fertilita)
celkový testosteron > 200 ng/ml ➡ **nádor ovaria**

Pseudofoliculitis barbae a acne keloidalis nuchae postihují primárně černochy. **Rosacea** je charakterizována papulami (na tvářích, bradě, čele) a teleangiektáziemi, chybí komedony a záchvaty zrudnutí obličeje, **periorální dermatitidu** odhalí mj. používání topických kortikosteroidů v anamnéze, **neurotické exkoriace** jsou lineární projevy a opět chybí komedony.[4]

TERAPIE

Léčba akné by měla začít co nejdříve, aby nedošlo k trvalým následkům v podobě jizev. Důležité je neotálet se zahájením celkové terapie v případě, že topická terapie nepřináší dostatečný efekt.[2, 8] Je třeba respektovat klinický obraz a subjektivní pocity nemocného. Ten by měl vědět, jak dlouho bude choroba trvat a jaký efekt může od léčby očekávat (za 2 měsíce terapie se obvykle dosáhne zlepšení o 20 %, za 6 měsíců asi o 60 %).

MEDIKAMENTÓZNÍ TERAPIE

Zevní léčba

1. Retinoidy normalizují keratinizaci ve folikulu, a tím předcházejí tvorbě nových komedonů, navíc usnadňují průnik dalších látek do mazové žlázy. Mají i vlastní účinek protizánětlivý.[3] Retinoidy obvykle působí místní podráždění kůže (erytém, suchost a olupování). Nové generace retinoidů mají snížený iritační potenciál. Ztenčení rohové vrstvy kůže a iritace jsou příčinou také vyšší citlivosti ke slunečnímu záření, proto se doporučuje kombinace s fotoprotektivními prostředky. Vzhledem k tomu, že retinoidy jsou fotolabilní, doporučuje se používat je přes noc. Vzhledem ke známému teratogennímu účinku se v graviditě nedoporučují ani topické retinoidy (třebaže byl prokázán větší vliv diety než aplikace tretinoinu na obličej na hladinu retinoidů v krvi).
Retinoidy se dělí na retinoidy I. generace: **tretinoin** (používá se v koncentraci 0,01–0,05 %), II. generace: **isotretinoin** (0,05 %) a III. generace: **adapalen a tazaroten** (0,05 %, 0,1 %). Adapalen je syntetický retinoid, váže se na γ receptor kyseliny retinové (RAR γ), je fotostabilní a rezistentní k oxidaci benzoylperoxidem. Tazaroten je syntetický acetylenický retinoid, je receptor-specifický. Po aplikaci se mění na aktivní metabolit, kyselinu tazarotenovou. Je zařazen do kategorie X vzhledem ke graviditě. V ČR není t. č. k dispozici.
Topické retinoidy jsou léky první volby pro komedoniformní akné, v kombinaci s benzoylperoxidem pro mírnou akné papulopustulózní. V léčbě středně těžké papulopustulózní akné se navíc doporučuje přidat celkově antibiotikum, u těžkých forem nodulocystických isotretinoin. Topické retinoidy jsou společně s benzoylperoxidem doporučovány jako udržovací dlouhodobá terapie.[9]
Při volbě topického retinoidu by se měla dát přednost adapalenu před tretinoinem a isotretinoinem vzhledem k jeho bezpečnostnímu profilu a lepší snášenlivosti.[2]

2. Benzoylperoxid se užívá v 2,5%, 5%, 10% koncentraci. Je to baktericidní látka, která redukuje přítomnost *P. acnes* ve folikulu, nenavozuje rezistenci. Má bělicí účinek, může působit kontaktní iritační dermatitidu. Původní doporučení používat jej nikoli v monoterapii, ale kombinovat ho s dalšími topickými preparáty, se neprokázalo v dalších studiích jako nezbytné.[10] Benzoylperoxid je lékem první volby v kombinaci s topickými retinoidy nebo topickými antibiotiky v léčbě mírné papulopustulózní akné nebo i středně těžké papulopustulózní akné společně s celkovými antibiotiky a topickými retinoidy. Kombinace benzoylperoxidu a retinoidů se hodí pro dlouhodobou udržovací léčbu.[9]

3. Kyselina azelaová je dikarboxylová kyselina obsažená v cereáliích. Inhibuje růst propionibaktérií, má komedolytický účinek a bělicí efekt u hyperpigmentací. Působí také inhibici prozánětlivých katelicidinů. Je doporučována v monoterapii mírné papulopustulózní akné nebo v kombinaci s antibiotiky při léčení středně těžké a těžké akné papulopustulózní, nodózní a konglobátní.

4. Antibiotika (erytromycin, tetracyklin, klindamycin v 1% až 4% koncentraci) jsou široce používána v léčbě akné, obvykle v kombinaci (např. antibiotikum a zinek, antibiotikum a benzoylperoxid). Vedlejší účinky topických antibiotik zahrnují možnost vzniku kontaktní iritační dermatitidy nebo rezistence *P. acnes* na antibiotika. Proto se v posledních doporučeních nedoporučují v monoterapii vůbec, ale jsou kombinována s benzoylperoxidem nebo topickými retinoidy.

5. Jiné topické preparáty. Antimykotika jsou účinná v léčbě neonatální akné, léčba však není vzhledem k tranzientnímu průběhu třeba.[4] **Kyselina salicylová** v 2% koncentraci má komedolytický a mírný protizánětlivý efekt. **Fytomenadion** (vitamín K) v 0,05–0,1% koncentraci v hydrofilním krému byl úspěšně použit v léčbě akneiformních lézí u nemocných léčených EGRF inhibitory.[11]

6. Pro ošetření hlubokých zánětlivých cyst je doporučuje i **intralezionální aplikace kortikosteroidů**, někdy i poté, co se nejprve provede incize a drenáž léze. Využívá se triamcinolon acetonid 2–5 mg/ml, maximálně 0,1 ml pro jednu lézi. Nebezpečím je možnost vzniku hypopigmentace, atrofie, teleangiektázií a jizvení.

7. Přírodní produkty v léčbě akné byly podrobeny kritickému zhodnocení a neprokázaly žádný významný účinek.[10]

Celková léčba

1. Antibiotika jsou obvykle předepisována pro středně těžkou a těžkou akné, která neodpovídá na topické léky. Antibiotika

Inzerce A121002096

působí primárně na *P. acnes*, čímž potlačují vznik zánětu, ale mají i vlastní protizánětlivý účinek. Prostřednictvím inhibice metaloproteinázami matrix, růstových faktorů a cytokinů mohou ovlivnit zánět, buněčnou proliferaci, angiogenezi a působit imunomodulačně.[12] Užívají se zejména tetracykliny (docyxyklin, lymecyklin, minocyklin v denních dávkách 20–200 mg) nebo makrolidy (erytromycin 2 g/den), dříve i trimetoprim (400–600 mg/den). Minocyklin je lipofilní derivát tetracyklinu, proniká proto lépe do mazové žlázy, a má tedy i vyšší účinnost, ale zároveň i více nežádoucích účinků.

Při volbě celkového antibiotika by se mělo dávat přednost doxycyklinu a lymecyklinu před minocyklinem a tetracyklinem, tetracykliny jsou obecně výhodnější než erytromycin a klindamycin.[2]

Vedlejší nežádoucí reakce byly popsány u 11 % nemocných léčených minocyklinem, 13 % pacientů léčených tetracyklinem a u 6 % těch, kteří dostávali doxycyklin, navíc, tyto reakce byly méně závažné. Vedlejší účinky doprovázejí nejčastěji tetracyklinová antibiotika v podobě gastrointestinálních obtíží u 5 % pacientů, kandidové vulvovaginitidy u 6 % žen, méně časté jsou onycholýza, ulcerace ezofagu, fixní lékový exantém, fotosenzitivita, fototoxicita (3 % pacientů), intrakraniální hypertenze, pigmentace, hypersenzitivní syndrom připomínající systémový lupus erytematodes. Zatímco nežádoucím reakcím doxycyklinu lze předejít (používáním fotoprotekce a zapíjením tablet vodou, kterým se předejde ezofagitidě), ovlivnit vedlejší účinky minocyklinu (přecitlivělost, poruchu jaterních funkcí, lupus-like reakce) je těžké. Mymecyklin a minocyklin nejsou v ČR k dispozici.

Rezistence k antibiotikům

První zprávy o rezistenci se objevily krátce po uvedení topických preparátů erytromycinu a klindamycinu. Tato rezistence je dána mutací genů kódujících 23S a 16S rRNA, ale možná i dalšími mechanismy zahrnujícími *P. acnes*. Kombinovaná rezistence k erytromycinu a klindamycinu je velmi častá (ve Španělsku byla popsána až 91%), rezistence k tetracyklinům dosáhla ve Velké Británii 26 %. Používáním topických antibiotik se docílí rezistence ke kmenům na léčené kůži, zatímco celkově podávanými antibiotiky může dojít k rezistenci komenzální bakteriální flóry na celém těle. Rezistence je vyšší u pacientů se středně těžkou akné v zemích s vysokou spotřebou antibiotik. Rezistentní kmeny se šíří kontaktem mezi pacienty a členy rodiny i zdravotníky, byly popsány i případy systémové infekce působené rezistentními kmeny *P. acnes*. Zejména v posledních desetiletích klesá účinnost topického erytromycinu, ale nikoli místně aplikovaného klindamycinu (nebo celkového tetracyklinu).

Na základě uvedených skutečností se:

- nedoporučuje předepisovat topická antibiotika v monoterapii,
- nedoporučuje kombinovat topická a celková antibiotika,
- doporučuje omezit předepisování systémových antibiotik,
- doporučuje kombinovat antibiotika jak topická, tak systémová s antibakteriálními preparáty s širokým spektrem účinku (benzoylperoxid).[2, 10]

2. Hormonální terapie se považuje za léčbu druhé volby pro ženy s akné. Je to velmi účinná léčba bez ohledu na výši hladin androgenů. Nejvyšší efekt je popisován u dospělých žen s perzistující akné v podobě papul a uzlů na dolní polovině obličeje a krku, které se objevují před menstruací (antibiotika zde většinou účinná nejsou). Hormonální antikoncepce blokuje jak ovariální, tak adrenální tvorbu androgenů. Spolupráce s gynekologem je vzhledem k možným vedlejším účinkům a nutnosti vyšetření nezbytná.

Antiandrogeny blokují metabolismus testosteronu na dihydrotestosteron inhibicí 5-α-reduktázy. Hormonální preparáty kombinují často estrogen a progestin, důvodem je snížit riziko vzniku karcinomu endometria. Vzhledem k tomu, že progestiny samy mají androgenní efekt, jsou využívány druhé generace progestinů s nízkým androgenním účinkem – jsou to ethynodioldiacetát, norethindron a levonorgestrel. Ještě novější třetí generace progestinů (desogestrel, norgestimát a gestoden) mají androgenní efekt ještě nižší. FDA doporučila pro terapii akné pouze tři kontraceptiva, a to kombinaci ethinylestradiolu 20–35 µg a norgestimátu, norethindronu nebo drospirenonu. Vedlejší účinky zahrnují nauzeu, zvracení, abnormální menstruaci, zvýšení hmotnosti, tlak v prsou. Závažnými nežádoucími účinky mohou být tromboflebitida, plicní embolie a hypertenze.

Cyproteronacetát (dále CTA) se používá v kombinaci 2 mg CTA + 35 mg ethinylestradiolu, vede ke snížení seborey o 30 %, samotný CTA v denní dávce 50–100 mg se může přidat během 5.–14. dne cyklu a sníží seboreu až o 67 %.

Chlormadinoacetát a **dienogest** mají antiandrogenní efekt 30–40 %, **levonorgestrel** je progestin s reziduální antiandrogenní aktivitou, **norgestimát** a **desogestrel** jsou progestiny s minimálním antioandrogenním efektem, **drospirenon** je gestagen.

Srovnání účinnosti antiandrogenů je obtížné. Ethinylestradiol a CTA jsou účinnější než ethinylestradiol a levonogestrel, stejně účinné jako ethinylestradiol a desogestrel. Ethinylestradiol a chlormadinon jsou účinnější než ethinylestradiol a levonogestrel. Ethinylestradiol a drospirenon jsou stejně účinné jako ethinylestradiol a norgestimát. Ethinylestradiol a desogestrel jsou stejně účinné jako ethinylestradiol a levonogestrel, což ale může být ovlivněno dávkou.

Spironolakton patří také mezi steroidní antiandrogeny, působí jak blokádou androgenních receptorů, tak inhibicí 5α-reduktázy. V denní dávce 100–200 mg snižuje produkci mazu a zlepšuje akné. Vedlejší účinky jsou závislé na dávce a zahrnují hyperkalémii, nepravidelnou menstruaci, tlak v prsou, bolest hlavy a únavu. Hyperkalémie je u mladých pacientů vzácná. Doporučuje se jeho kombinace s kontraceptivy, protože se tak sníží nežádoucí účinky a vyloučí možný feminizační vliv spironolaktonu na mužský plod. Vedlejší účinky lze také omezit snížením denní dávky na 25–50 mg. Nástup účinku je podobný jako u kontraceptiv do 3 měsíců.

3. Isotretinoin (kyselina 13-*cis*-retinová) je k dispozici k léčbě akné od roku 1971. Indikacemi jsou těžká až středně těžká akné, acne conglobata, acne fulminans, ale i akné nereagující na léčbu a působící velký psychický stres, dále gramnegativní folikutitida, pyoderma faciale. Isotretinoin se nejlépe vstřebá z gastrointestinálního traktu, pokud se podá společně s tučným jídlem, jeho poločas je asi 18 hodin. Vazba isotretinoinu na receptory pro retinoidy není stále prostudována, ale jeho efekt po vstřebání je dobře znám: a) isotretinoin inhibuje maturaci bazálních buněk mazové žlázy, to vede k atrofii mazové žlázy a redukci mazotoku až o 90 %. V důsledku to inhibuje *P. acnes*, které je závislé na glycerolu vznikajícím hydrolýzou triglyceridů mazu; b) dále isotretinoin inhibuje iniciální fázi aknegeneze a normalizuje folikulární keratinizaci a c) má protizánětlivý účinek.[3, 4]

Isotretinoin se podává v denní dávce 0,5–2 mg/kg po dobu 16–20 týdnů (podává se s jídlem ve dvou dávkách, je zákaz současného používání vitamínu A). Jiné schéma doporučuje nízké dávky 0,1 mg/kg denně, ale v tomto případě se musí až u 40 % pacientů léčba opakovat. Pokud je ale délka podávání nízkých denních dávek dlouhodobá a celková kumulativní dávka nepřesáhne 120–150 mg/kg, riziko relapsu

je nízké. Tato kumulativní dávka je dosažitelná např. při denní dávce 1 mg/kg za 4–5 měsíců. Obvykle se doporučuje začít s nižší dávkou a po stabilizaci klinického nálezu dávku zvýšit. Poslední studie provedená v Koreji na 60 nemocných prokázala, že dlouhodobé podávání nízkých dávek je bezpečné.[10]

Doporučené léčebné postupy EDF upravují dávkování isotretinoinu u těžké papulopustulózní nebo mírné nodulární akné na 0,3–0,5 mg/kg, u těžké konglobátní akné na ≥ 0,5 mg/kg. Doba léčby by měla být nejméně 6 měsíců, ev. i delší, pokud se nedostaví žádoucí efekt. Expertní skupina autorů těchto doporučení nesouhlasí s omezením používání isotretinoinu u dětí mladších 12 let ani s omezením ošetření lasery a epilace voskem po dobu nejméně 6 měsíců po ukončení terapie isotretinoinem, protože pro to neshledala objektivní důvody.[2, 13]

Opakování léčby isotretinoinem je někdy nutné zejména u mladých nemocných do 16 let, potom se doporučuje podat druhou kúru až s odstupem 2–3 měsíců i delším, protože efekt isotretinoinu může trvat i 5 měsíců po ukončení terapie. U nemocných s podílem hormonální odchylky a u žen s mírnějším typem akné je efekt isotretinoinu nižší. Také zjizvené uzly, sinusy a následky akné nereagují na léčbu isotretinoniem a vyžadují chirurgické řešení.

Vedlejší účinky isotretinoinu jsou četné, protože prakticky všechny orgány mají receptory pro retinoidy. Většina vedlejších nežádoucích účinků je závislá na dávce. Teratogenita je nejzávažnější vedlejší efekt u fertilních žen. Přesný mechanismus tohoto účinku sice není znám, ale embryopatie postihují struktury kraniofaciální, kardiální, thymus a CNS. Protože četnost gravidit u žen užívajících isotretinoin se v USA pohybovala 3–4 na 1000 léčených, byl zaveden registr žen léčených isotretinoniem. U nás takový registr zatím chybí. Současné užívání antikoncepce a těhotenské testy každý měsíc jsou nutnou součástí léčby isotretinoinem.

Další vedlejší nežádoucí účinky isotretinoinu. Nejčastěji postihují nežádoucí účinky kůži a sliznice – cheilitida, suchost sliznic, generalizovaná xeróza, fragilita kůže, ale i alopecie, zeslabení vlasů a ekzém/dermatitida. Známý je i sklon k sekundární infekci (impetiginizace, paronychia), indukce granulační tkáně a vznik acne fulminans.

Xeroflatmie a nesnášenlivost kontaktních čoček jsou běžné, podobně jako konjunktivitida. Fotofobie, porucha vidění v noci, keratitida a neuritida optického nervu jsou méně časté. Vzácně je popsána katarakta a neprůhlednost rohovky.

Gastrointestinální vedlejší účinky zahrnují nauzeu, zvracení, anorexii, vzácně hepatitidu. Až u 25–45 % pacientů dochází ke zvýšení hladin triglyceridů (při zvýšení nad 800 mg/µl hrozí nebezpečí akutní pankreatitidy). Asi u 15 % pacientů se dostaví myalgie, mohou být doprovázeny zvýšením hladin kreatinfosfokinázy. Velmi vzácně jsou popsány benigní intrakraniální hypertenze (lékové interakce – tetracykliny!), nebo pseudotumor cerebri (projeví se jako nauzea, zvracení, porucha vidění).

Dlouhou dobu se diskutuje souvislost mezi léčbou isotretinoinem a depresemi. Od roku 1982 do 2000 bylo v USA popsáno mj. 37 sebevražd, ale při porovnání s pacienty užívajícími antibiotika nebyl shledán signifikantní rozdíl četnosti depresí (ta byla mezi 1–11 %). Přesto se doporučuje pátrat v anamnéze nemocných po psychických poruchách a depresi.[2] Nicméně podle posledních publikovaných prací je zřejmé, že největší riziko suicidia je kolem 6. měsíce terapie, ale že pacienti, kteří se pokusili o sebevraždu, byli více ti, kdo to již zkusili v minulosti, nikoli ti, kdo dostali nejprve léčbu isotretinoinem. Takže automaticky nemá smysl vyřazovat z léčby ty nemocné, u kterých jsou známy suicidální tendence.[10]

Isotretinoni může ovlivnit také kosti. Jsou známy hyperostózy skeletu, obvykle jsou popsány u nemocných léčených po dlouhou dobu, ale již za 6 měsíců terapie. Proto se doporučuje provádět opakovaně rentgenologické vyšetření skeletu u nemocných na dlouhodobé terapii. Dále se mohou objevit kalcifikace šlach, osteoporóza, předčasné uzavírání epifýz (to připadá v úvahu u dětí léčených pro poruchy keratinizace).

Laboratorní vyšetření (krevní obraz a diferenciál, jaterní enzymy, lipidy) se mají opakovaně provádět u všech nemocných léčených isotretioninem, neboť může dojít ke zvýšení hladin triglyceridů, cholesterolu, transamináz, dále se může rozvinout leukopenie, trombocytopenie, trombocytóza a zvýšená sedimentace erytrocytů. Všechny tyto odchylky jsou tranzientní a ustoupí po skončení léčby. Laboratorní vyšetření se má provést před zahájením léčby, za jeden měsíc a dále každé tři měsíce. Nicméně každý měsíc se požaduje provedení těhotenského testu.

Kombinace isotretinoinu s dalšími celkovými léky. Isotretinoin se používá v kombinaci se steroidy, ev. i antibiotiky při acne fulminans nebo rosacea fulminans (prednizolon 0,5–1 mg/kg po dobu 4–6 týdnů, poté postupně vysadit do 8. týdne, isotretinoin 0,5–1 mg/kg). V případě acne fulminans doprovázené erythema nodosum se doporučuje i kombinace isotretinoinu a dapsonu. U nemocných s granuloma faciale se nejprve podává prednizon a až poté následuje léčba isotretinoinem. Isotretinoin v kombinaci s ketotifenempo dobu 4–5 měsíců je popsán jako účinný v léčbě m. Morbihan.[4]

Inzerce A121001914

Skleněná peelingová čočka na pleť

Skleněná peelingová čočka na obličej s **křemičitou brusnou plochou**, která příznivě působí na problémovou pleť. **Křemík** dodává pleti svěží a mladistvý vzhled. **Křemík** na sebe váže vodu čímž pleť hydratuje. Pleť je hebká, jasnější a pružnější. Dále v kolekci nabízíme peelingovou čočku na tělo, pedikérní pilník a manikérní pilník.

Více informací na **www.pilnikysakury.cz**.
Pilníky a čočky **Sakury** zakoupíte ve Vaší lékárně.

www.sakury.cz

SVĚTOVÁ NOVINKA!

4. Antidepresiva mohou pomoci v léčbě acne axcoriata.

IMUNOTERAPIE

V podobě perorálních vakcín nebyla ověřena klinickými studiemi a není zahrnuta do současných léčebných postupů, nicméně v minulosti se této metodě věnovali kolegové z Olomouce.[14]

FYZIKÁLNÍ LÉČBA

Využívá se často, její obliba závisí na zvyklostech pracoviště, někdy je obtížné zabránit v léčení jiným profesím kromě lékařských. Léčbu by měl v případě středně těžké a těžké formy akné vždy řídit dermatolog.

1. Kryoterapie acetonovou kaší (sníh kyseliny uhličité a aceton aplikované plošně 2krát po dobu 20 sekund, opakovaně).

2. Fototerapie. Ultrafialové záření, modré světlo 405–420 nm, fotodynamická terapie 630 nm (i bez fotosenzibilizátoru). Modré světlo prokázalo větší efekt než placebo, ale u červeného světla se větší účinnost signifikantně neprokázala. Všechny ostatní světelné zdroje včetně laserů zatím nemají ověřenou účinnost v terapii akné. Hlavním problémem je standardizace léčebného protokolu a větší klinická zkušenost.[2, 15]

3. Chemický peeling ovocnými kyselinami (kyselina glykolová v koncentraci 20–70 %), k. salicylovou, trichloroctovou nebo fenolem se doporučuje aplikovat v intervalech 3–4 týdnů v zimních měsících, některé peelingy i celoročně. Mezi nežádoucí účinky patří iritační dermatitida a možnost vzniku jizev.

4. Mechanické čištění pleti s extrakcí komedonů (pomocí extraktorů), někdy s využitím elektrokauteru k otevření komedonu, vždy má následovat topická léčba.

5. Ke korekci atrofických jizev se využívají **implantáty**, nejčastěji k. hyaluronová nebo vlastní tuková tkáň.

CHIRURGICKÁ LÉČBA

Má své místo v léčbě nodulocysytické a konglobátní akné, kdy je možné eflorescence incidovat. Nezastupitelná je chirurgická léčba u acne inversa. Jizvy po akné lze léčit laserovou terapií ablačními lasery, která zcela nahradila dříve užívanou dermabrazi (Er/YAG laser, CO_2 laser). Kromě toho byl prokázán srovnatelný efekt v léčbě jizev i při použití frakčních laserů, a to jak ablačních, tak neablačních.[16]

UDRŽOVACÍ TERAPIE

Udržovací terapie spočívá v pravidelném používání místních preparátů, které udrží akné ve fázi remise. Již roku 1973 byla publikována studie o pokračování léčby akné místním retinoidem po úvodní léčbě systémovým antibiotikem a tretinoinem, která prokázala nižší počet relapsů onemocnění. Od té doby byla provedena řada dalších klinických studií, v nichž byl efekt topického retinoidu potvrzen. Jeho alternativou je kyselina azelaová, nikoli dlouhodobé užívání topických antibiotik (vzhledem k popsané rezistenci), ev. je možné k topickému retinoidu přidat benzoylperoxid.[2]

KOSMETICKÁ KOREKCE A VŠEOBECNÁ OPATŘENÍ

Kosmetická péče je důležitou součástí léčby, neboť ovlivňuje sebevědomí nemocného. Optimální je naučit pacienty/pacientky používat kvalitní léčebný make-up. Dále se při léčbě akné doporučuje správná životospráva, eliminace aknegenních látek a dieta s omezením cukrů. Pro dobrý efekt léčby je nutná spolupráce pacienta. Ten se musí naučit používat jak topické, tak celkové léky. Úspěšná léčba vyžaduje zvládnutí akutního vzplanutí projevů i dlouhodobou udržovací terapii, které společně vedou ke zlepšení psychického stavu, tj. kvality života nemocného.

LÉČBA AKNÉ U DĚTÍ

I v dětském věku je možné použít celou škálu zevních i celkových preparátů, ale většina z nich je povolena až od 12 let věku. Přestože jsou tedy např. retinoidy i kombinované léky schváleny od tohoto věku, jejich off label použití má svůj význam i v případě léčby preadolescentní akné. Za tu se považuje akné u dětí mezi 7 a 11 lety, od 12 let jde o akné adolescentní. Většina dětí dobře toleruje topické preparáty (benzoylperoxid, topické retionidy, antibiotika i kombinované léky), pokud je dávkují v postupně vyšších dávkách a pokud jsou pacienti předem seznámeni jak s nežádoucími účinky, tak s nutnou dobou léčení. Při předpisu léčiv je také vhodné zohlednit cenu léčivých přípravků. U dětí a adolescentů, kteří trpí středně těžkou a těžkou formou akné, je vhodné neotálet se zahájením celkové léčby antibiotiky (u dětí starších 8 let doxycyklin, u mladších amoxycilin nebo u dětí s hmotností nad 45 kg azitromycin) a ev. u dívek starších 12 let i kontraceptivy. Někdy je nutné doporučit nemocným i konzultaci s psychologem, protože vnímání tělesné vady v podobě akné může mít psychické následky. Současný doporučený postup léčby akné u dětí je k dispozici ne webových stránkách.[17]

LÉČBA AKNÉ V GRAVIDITĚ

Terapie těhotných a kojících žen je problémem, protože terapeutické možnosti jsou velmi omezené. Jak retinoidy, tak tetracykliny jsou kontraindikovány, proto se doporučují jen benzoylperoxid, kyselina azelaová a v případě středně těžké a těžké akné celkově penicilinová antibiotika – amoxycilin[17]. V dostupné literatuře chybí aktuální doporučený postup.

PRŮBĚH A PROGNÓZA

Prognóza onemocnění je dobrá, ale akné může perzistovat i po 40. roce věku. Zhoršuje se v zimě a u žen před menstruací. Aby nedošlo k jizvení, je třeba léčit těžké formy isotretinoinem co nejdříve. Je vhodné koncentrovat pacienty do specializovaných ambulancí, kde mají kolegové zkušenost s celkovou léčbou. Na naší klinice vede tuto ambulanci MUDr. Anna Jiráková, léčebné kosmetice včetně fototerapie se věnuje sestra Klára Špirková.

Poděkování. Děkuji paní MUDr. Anně Jirákové za poskytnutí validované české verze dotazníku kvality života.

Prohlášení autora o spolupráci s farmaceutickými firmami: přednášející – Meritis, Medicom International, LEO-Pharma, Janssen-Cilag s. r. o., J@M agency s. r. o., GlaxoSmithKline s. r. o.; konzultant – Biotest AG, ĽOréal, Dynex s. r. o., VR Foundation, zkoušející – Abbott Laboratories s. r. o., Novartis s. r. o., Polichem.

Literatura

1. **WOLFF, K., JOHNSON, RA., SUURMOND, D.** *Acne.* Color Atlas and Synopsis of Clinical Dermatology, New York : McGraw-Hill, 5th ed., p. 2–7.

2. **STERRY, W.** *Guideline on the Treatment of Acne Developed by the Guideline Subcommittee "Acne" of the European Dermatology Forum (exp. 10/2014),* http://www.euroderm.org/edf/images/stories/guidelines/110913_EU_Acne_Guidelines_final_version_EDF.pdf.

3. **FLEISCHER, AB. Jr.** *Inflammation in rosacea and acne: Implications for patient care.* J Drugs Dermatol, 2011, 10, p. 614–620.

4. **ZAENGLEIN, AL., THIBOUTOT, DM.** Acne vulgaris. In **BOLOGNIA, LJ., JORIZZO, JL., RAPINI, RP.** *Dermatology.* 2nd ed, Mosby Elsevier, 2008, p. 495–508.

5. **VEITH, WB., SILVERBERG, NB.** *The association of acne vulgaris with diet.* Cutis, 2011, 88, p. 84–91.

6. **CIBULA, D., HILL, M., VOHRADNIKOVA, O., et al.** *The role of androgen in determining acne severity in adult women.* Br J Dermatol, 2000, 143, p. 399–404.

7. **FANTA, M., CIBULA, D., VRBÍKOVÁ, J.** *Prevalence of nonclassic adrenal hyperplasia (NCAH) in hyperadrogenic women.* Gynecol Endocrinol, 2008, 24, p. 154–157.

8. **HERCOGOVÁ, J.** *Rosacea a akné – topická nebo*

systémová léčba? Komentář. Medicína po promoci, 2010, 11, s. 19–20.

9. **NAST, A., BAYERL, C, BORELLI, C., et al.** *S2k-guideline for therapy of acne*. J Dtsch Dermatol Ges, 2010, 8(Suppl. 2), p. 1–59.

10. **SIMPSON, RC., GRINDLAY, DJ., WILLIAMS, HC.** *What's new in acne? An analysis of systematic reviews and clinically significant trials published in 2010–11.* Clin Exp Dermatol, 2011, 36 (8), p. 840–843.

11. **TOMKOVÁ, H., POSPÍŠKOVÁ, M., ZÁBOJNÍKOVÁ, M., et al.** *Phytomenadione pre-treatment in EGFR-inhibitor induced folliculitis.* J Eur Acad Dermat Ven, 2011, Oct 31. doi: 10.1111/j.1468-3083.2011.04324.x. [Epub ahead of print]

12. **FEDERICI, TJ.** *The non-antibiotic properties of tetracyclines: clinical potential in ophthalmic disease.* Pharmacol Res, 2011, 64, p. 614–623.

13. **LAYTON, AM., DRENO, B., GOLLNICK, HPM., ZOUBOULIS, CC.** *A review of the European Directive for prescribing systemic isotretinoin for acne vulgaris.* J Eur Acad Dermat Ven, 2006, 20, p. 773–776.

14. **KOUKALOVÁ, D., VIKTORINOVÁ, M.** *Peroral vaccine therapy in dermatology*. Epidemiol Mikrobiol Imunol, 1995, 44, s. 36–41.

15. **HAUTMANN, G., HERCOGOVA, J., LOTTI, T.** *Unusual employ of laser in dermatology: to know, to be able to do, to be.* J Eur Acad Dermat Ven, 2002, 26, p. 210–213.

16. **ALAJLAN, AM., ALSUWAIDAN, SN.** *Acne scars in ethnic skin treated with both non-ablative fractional 1,550 nm and ablative fractional CO_2 lasers: comparative retrospective analysis with recommended guidelines.* Lasers Surg Med, 2011, 43, p. 787–791.

17. **http://www.globalacademycme.com/home/single-view/pediatric-acne-management-optimizing-outcomes/8338eb72d8f0777a-89839d22eb7c158f.html.**

Obr. 1 Komedoniformní a papulózní akné

Obr. 2 Papulopustulózní akné

Obr. 3 Nodulocystická akné

Obr. 4 Těžká papulopustulózní a nodózní akné

Obr. 5 Atrofické jizvy po nodulocystické akné

Obr. 6 Akneiformní exantém při léčbě inhibitory EGRF

Návrh léčby akné

LÉČBA AKNÉ U DOSPĚLÝCH

LEHKÁ KOMEDONIFORMNÍ AKNÉ

1. volba:
topické retinoidy

2. volba:
benzoylperoxid nebo **k. azelaová**

Pozn. Kombinovaný preparát benzoylperoxidu a klindamycinu není účinnější než oba léky samostatně. Kombinovaný preparát benzoylperoxidu a adapalenu je sice mírně účinnější, ale je hůře snášen. Snášenlivost retionidů a benzoylperoxidu je podobná, mírně lepší je k. azelaová. Chybí studie na užití fototerapie (laserů aj. světelných zdrojů) v léčbě komedoniformní akné.

MÍRNÁ NEBO STŘEDNĚ TĚŽKÁ PAPILÓZNÍ/PAPULOPUSTULÓZNÍ AKNÉ

1. volba:
topické retinoidy (**adapalen**) + **benzoylperoxid**
nebo
topické retinoidy + **topická antibiotika** (**klindamycin**)

2. volba:
k. azelaová
nebo
benzoylperoxid
nebo
topický retinoid
nebo
celkově antibiotika + **adapalen**

3. volba:
modré světlo
nebo
celkově zinek (p. o.)
nebo
topický erytromycin + **celkově isotretinoin**
nebo
topický erytromycin + **topický tretinoin**
nebo
celkově antibiotika + **benzoylperoxid**
nebo
celkově antibiotika a **k. azelaová**
nebo
celkově antibiotika + **adapalen** + **benzoylperoxid**

Pozn. Nejlepší účinnost mají kombinované preparáty (benzoylperoxid a adapalen nebo benzoylperoxid a klindamycin). Monoterapie s použitím k. azaleové, benzoylperoxidu a topických retinolů je podobně účinná. Pro těžší případy se doporučuje celková léčba isotretinoinem, nicméně není dostatek studií, aby bylo možné tuto léčbu doporučit jako metodu 1. volby. Chybí opět klinické studie se standardizovanými protokoly pro použití laserů aj. světelných zdrojů.

TĚŽKÁ PAPULOPUSTULÓZNÍ A STŘEDNĚ TĚŽKÁ NODULÁRNÍ AKNÉ

1. volba:
celkově isotretinoin

2. volba:
celkově antibiotika + **adapalen**
nebo
celkově antibiotika + **k. azelaová**
nebo
celkově antibiotika + **adapalen** + **benzoylperoxid**

3. volba:
celkově antibiotika + **benzoylperoxid**

alternativní terapie u žen:
hormonální terapie (antiandrogeny) + **místní léčba**
nebo
hormonální terapie (antiandrogeny) + **celkově antibiotika**

TĚŽKÁ NODULÁRNÍ A KONGLOBÁTNÍ AKNÉ

1. volba:
isotretinoin

2. volba:
celkově antibiotika + **k. azelaová**

3. volba:
celkově antibiotika + **benzoylperoxid**
nebo
celkově antibiotika + **adapalen**
nebo
celkově antibiotika + **adapalen** + **benzoylperoxid**

alternativa pro ženy:
hormonální terapie (antiandrogeny) + **celkově antibiotika**

Pozn. Celkově podávané retinoidy (isotretinoin) jsou v léčbě konglobátní akné účinnější než celková antibiotika a místní léčba, ale opět není dostatek klinických studií. Pacienti by měli být léčeni isotretinoinem zejména z pohledu zlepšení kvality života a prevence vzniku jizev. Chybí i klinické studie na použití fototerapie kromě modrého světla v léčbě papulopustulózní akné.

TĚŽKÁ AKNÉ S CELKOVÝMI PŘÍZNAKY

1. volba:
kombinace isotretinoin (0,5–1 mg/kg) **+ prednizon** (0,5–1 mg / kg po dobu 4–6 týdnů, poté postupně vysadit do 8. týdne)

UDRŽOVACÍ TERAPIE:

topické retinoidy + **benzoylperoxid**

LÉČBA AKNÉ U DĚTÍ

LEHKÁ AKNÉ

1. volba:
benzoylperoxid
nebo
k. azelaová
nebo
magistraliter *(Rp. Ac. salicylici 5,0, Propylenglycoli 10,0, Alcoholis isopropylici 40,0, Aq. purif. ad 100,0 nebo Rp. Ac. salicylici 2,0, Alcoholis isopropylici 69,0, Aq. purif. ad 100,0)*

2. volba:
topické retinoidy (u dětí nad 12 let)

MÍRNÁ NEBO STŘEDNĚ TĚŽKÁ AKNÉ

1. volba:
k. azelaová
nebo
benzoylperoxid

2. volba:
topické retinoidy (u dětí nad 12 let)

3. volba:
modré světlo
nebo
celkově antibiotika + **benzoylperoxid**
nebo
celkově antibiotika a **k. azelaová**

TĚŽKÁ PAPULOPUSTULÓZNÍ A STŘEDNĚ TĚŽKÁ NODULÁRNÍ AKNÉ

1. volba:
celkově antibiotika + **k. azelaová**
nebo
celkově antibiotika + **benzoylperoxid**

2. volba:
celkově antibiotika + **adapalen**
nebo
celkově antibiotika + **adapalen** + **benzoylperoxid**

3. volba:
celkově isotretinoin (není-li předchozí léčba účinná, u dětí nad 12 let)

alternativa pro dívky nad 12 let:
hormonální terapie (antiandrogeny) + **celkově antibiotika**

TĚŽKÁ NODULÁRNÍ A KONGLOBÁTNÍ AKNÉ

1. volba:
celkově antibiotika + **k. azelaová**
nebo
celkově antibiotika + **benzoylperoxid**

2. volba:
celkově antibiotika + **adapalen**
nebo
celkově antibiotika + **adapalen** + **benzoylperoxid**

3. volba:
celkově isotretinoin (není-li předchozí léčba účinná)
alternativa pro ženy:
hormonální terapie (antiandrogeny) + **celkově antibiotika**

UDRŽOVACÍ LÉČBA AKNÉ U DĚTÍ

benzoylperoxid

LÉČBA AKNÉ U TĚHOTNÝCH ŽEN

LEHKÁ KOMEDONIFORMNÍ AKNÉ

1. volba:
benzoylperoxid nebo **k. azelaová**
volba
magistraliter *(Rp. Ac. salicylici 5,0, Propylenglycoli 10,0, Alcoholis isopropylici 40,0, Aq. purif. ad 100,0 nebo Rp. Ac. salicylici 2,0, Alcoholis isopropylici 69,0, Aq. purif. ad 100,0)*

MÍRNÁ NEBO STŘEDNĚ TĚŽKÁ AKNÉ

1. volba:
benzoylperoxid
nebo
k. azelaová

2. volba:
modré světlo

nebo
celkově antibiotika + **benzoylperoxid**
nebo
celkově antibiotika a **k. azelaová**

TĚŽKÁ PAPULOPUSTULÓZNÍ A STŘEDNĚ TĚŽKÁ NODULÁRNÍ AKNÉ

1. volba:
celkově antibiotika + **k. azelaová**

2. volba
celkově antibiotika + **benzoylperoxid**

TĚŽKÁ NODULÁRNÍ A KONGLOBÁTNÍ AKNÉ

1. volba:
celkově antibiotika + **k. azelaová**

2. volba:
celkově antibiotika + **benzoylperoxid**

UDRŽOVACÍ LÉČBA U TĚHOTNÝCH

benzoylperoxid

MONITOROVÁNÍ CELKOVÉ LÉČBY

Isotretinoin

Před léčbou – laboratorní testy: KO a dif., jaterní enzymy, kreatinin, těhotenský test, glykémie, lipidy; při muskuloskeletálních problémech vyšetření pomocí zobrazovacích metod, kontracepce (informovaný souhlas!), upozornit na nutnost abstinence a zákazu dárcovství krve
Během léčby – RTG kostí při dlouhodobé terapii, laboratorní testy: KO a diff., jaterní enzymy a lipidy za měsíc a poté jednou za dva měsíce, kontracepce dvěma metodami (retinoidy snižují účinnost kontraceptiv)
Po léčbě – zákaz gravidity ještě dva roky po skončení léčby, zákaz dárcovství krve rok po skončení léčby, těhotenské testy ještě dva roky po skončení léčby jednou měsíčně

Doxycyklin

Před léčbou a **na konci léčby** – laboratorní testy: KO a dif., jaterní enzymy
Během léčby – kontraceptiva, fotoprotekce, CAVE isotretinoin (intrakraniální hypertenze!)
Kontraceptiva: před léčbou a v průběhu léčby – KO a dif. jaterní enzymy)

NÁZVY LÉKŮ A DÁVKOVÁNÍ

Místní léky

D10AD Retinoidy
Tretinoin (LOCACID drm. crm., drm. sol., RETIN-A 0,025% drm. crm., RETIN-A 0,05% drm. crm.) – 1x denně večer po umytí
Adapalen (DIFFERINE GEL drm. gel, DIFFERINE KRÉM drm. crm.) – 1x denně večer po umytí
Kombinace isotretinoin 0,05% + **erytromycin 2%** (ISOTREXIN drm. gel) – 1–2x denně

D10AE Peroxidy
Benzoylperoxid (AKNEROXID 5 drm. gel, AKNEROXID 10 drm. gel, ECLARAN 5 drm. gel, ECLARAN 10 drm. gel) – 1–2krát denně, začít 5% koncentrací

D10AX Jiná léčiva k terapii akné pro lokální aplikaci
Kyselina azelaová (AKNOREN KRÉM drm. crm., SKINOREN KRÉM drm. crm.) – 2x denně na postižená místa

D10AF Antiinfektiva k léčbě akné
Klindamycin (DALACIN T drm. eml., drm. sol.) – 2x denně na postižená místa, po 3měsíční kúře pauza 2–3 měsíce
Klindamycin – kombinace (DUAC GEL drm. gel) – 1x denně u dětí nad 12 let
Erytromycin (AKNEMYCIN drm. sol., AKNEMYCIN 2000 drm. ung., ERYFLUID drm. sol.) – 2x denně na postižená místa, po 3měsíční kúře pauza 2–3 měsíce
Kombinace erytromycinu 4% a **tretinoinu 0,025%** (AKNEMYCIN PLUS drm. sol., ZINERYT drm. plv. + sol.) – 1–2x denně

Celkové léky

D10BA01 Retinoidy pro systémovou aplikaci k terapii akné.
Isotretinoin (AKNENORMIN 10 mg por. cps. mol., AKNENORMIN 20 mg por. cps. mol., CURACNÉ 10 mg por. cps. mol., CURACNÉ 20 mg por. cps. mol., CURACNÉ 40 mg por. cps. mol., ROACCUTANE 10 mg por. cps. mol., ROACCUTANE 20 mg por. cps. mol.)
Isotretinoin se podává 0,5–2 mg/ kg po dobu 16–20 týdnů (s jídlem ve dvou dávkách, je zákaz současného používání vitamínu A). Doporučuje se začít s nižší dávkou a po stabilizaci klinického nálezu dávku zvýšit. U těžké papulopustulózní nebo mírné nodulární akné se podává 0,3–0,5 mg/kg, u těžké konglobátní akné ≥ 0,5 mg/kg. Doba léčby by měla být nejméně 6 měsíců, ev. i delší, pokud se nedostaví žádoucí efekt. Celková kumulativní dávka nemá přesáhnout 120–150 mg/kg. Opakování léčby isotretinoinem je někdy nutné, potom se doporučuje druhá kúra s odstupem 2–3 měsíců i delším, protože efekt isotretinoinu může trvat i 5 měsíců po ukončení terapie. U nemocných s podílem hormonální odchylky a u žen s mírnějším typem akné je efekt isotretinoinu nižší. Také zjizvené uzly, sinusy a následky akné nereagují na léčbu isotretinoinem a vyžadují chirurgické řešení. Kontraindikace v graviditě a při kojení, lze off label u dětí starších 12 let.

J01 Antiiinfektiva pro systémovou aplikaci
Doxycyklin (DEOXYMYKOIN por. tbl. nob., DOXYBENE 100 mg por. cps. mol., DOXYBENE 200 mg por. tbl. nob., DOXYCYCLIN AL 100 por. tbl. nob., DOXYCYCLIN AL 200 por. tbl. nob., DOXYCYCLIN AL COMP. por. cps. rdr., DOXYHEXAL TABS por. tbl. nob., DOXYHEXAL 200 TABS por. tbl. nob.) – 100 mg 2x

denně po 12 hodinách po dobu 1–2 týdnů, dále 100 mg 1x denně po 24 hodinách po dobu 1–3 měsíců. Děti starší 8 let s tělesnou hmotností do 50 kg: 2–4 mg/kg denně rozděleně ve dvou dílčích dávkách. Tablety se mají zapíjet vodou (nezapíjet mlékem), užívat s jídlem nebo po jídle, nutná je fotoprotekce!
Klindamycin (DALACIN C 150 mg por. cps. dur., DALACIN C 300 mg por. cps. dur.) – 300 mg 4x denně po 6 hodinách po dobu 1–2 týdnů, poté 150 mg 4x denně po 6 hodinách po dobu 1–3 měsíců; děti 8–25 mg/ kg rozděleně ve 3–4 dílčích dávkách (u dětí starších 12 let)

G03A Hormonální kontraceptiva k systémové aplikaci
Antiandrogen a estrogen
Cyproteron a estrogen (DIANE-35 por. tbl. obd., CHLOE por. tbl. flm., MINERVA por. tbl. obd., VREYA por. tbl. flm.)
Norgestimát a estrogen
Ethinylestradiol 35 µg + norgestimát 250 µg (CILEST por. tbl. nob.)

Dienogest a estrogen
Ethinylestradiol 30 µg + dienogest 2 mg (JEANINE por. tbl. obd.)
Drospirenon a estrogen
Ethinylestradiol 20–30 µg + drospirenon (JANGEE 0,02 mg/3 mg por. tbl. flm, JANGEE 0,03 mg/3 mg por. tbl. flm., MAITALON 3 mg/0,03 mg por. tbl. flm., SOFTINELLE 0,02 mg/3 mg por. tbl. flm., SOFTINE 0,03 mg/3 mg por. tbl. flm., YADINE por. tbl. flm., YASMINELLE 0,02 mg/3 mg por. tbl. flm., YAZ 0,02 mg/3 mg por. tbl. flm.)
Desogestrel a estrogen (MARVELON por. tbl. nob., MERCILON por. tbl. nob., NOVYNETTE 150 µg/20 µg por. tbl. flm., REGULON 150 µg/30 µg por. tbl. flm.)
Chlormadinon a estrogen (BELARA 0,03 mg/2 mg por. tbl. flm., ESETE 2 mg/0,03 mg por. tbl. flm.)
Levonogestrel a estrogen (TRINORDIOL 21 por. tbl. odb., TRIQUILAR por. tbl. obd., TRI-REGOL por. tbl. obd., TRI-REGOL 21+7 por. tbl. obd.)
Dienogest a estrogen (Qlaira por. tbl. flm.)
Hormonální antikoncepci předepisuje gynekolog.

Literatura

SKLENÁŘ, Z. Magistraliter receptura v dermatologii. Praha : Galén, 2009, 1. vyd., ISBN 978-80-7262-588-8
STERRY, W. Guideline on the Treatment of Acne Developed by the Guideline Subcommittee "Acne" of the European Dermatology Forum (exp. 10/2014), http://www.euroderm.org/edf/images/stories/guidelines/110913_EU_Acne_Guidelines_final_version_EDF.pdf.

Prof. MUDr. Jana Hercogová, CSc.
e-mail: dermatology@bulovka.cz
Univerzita Karlova v Praze, 2. lékařská fakulta a Nemocnice Na Bulovce, Dermatovenerologická klinika

Inzerce A121000534

Kožní a mimokožní projevy **histiocytózy z Langerhansových buněk** v obrazech

Adam Z.

Szturz P., Krejčí M., Pour L., Zahradová L., Řehák Z., Koukalová R., Král Z., Vašků V., Mayer J.

SOUHRN

Histiocytóza z Langerhansových buněk může postihnout téměř kterýkoliv orgán a tkáň. Často postihuje kůži a vytváří divergentní kožní projevy: infiltráty v anogenitální oblasti, popř. infiltráty v zapářkových oblastech. Histiocytóza z Langerhansových buněk se objevuje v ochlupených částech těla, na hrudníku či v podpaží, může se však objevit na kterékoliv části povrchu lidského těla. K rozpoznání, že jde o postižení kůže histiocytózou z Langerhansových buněk, je vždy nutná histologie. Makroskopicky není možné tuto nemoc identifikovat. Kožní postižení může být izolované, anebo může být součástí multiorgánového postižení. Je důležité rozpoznat tuto vzácnou nemoc včas, dříve než způsobí těžké a nevratné poškození organismu.

KLÍČOVÁ SLOVA

histiocytóza z Langerhansových buněk • kožní projevy • multiorgánové postižení

SUMMARY

Adam, Z., Szturz, P., Krejčí, M., Pour, L., Zahradová, L., Řehák, Z., Koukalová, R., Král, Z., Vašků, V., Mayer, J. Dermal and non-dermal symptoms of Langerhans' cells hystiocytosis in pictures

Langerhans' cell hystiocytosis can affect basically any organ or tissue. It often afflicts the skin and causes divergent manifestations: infiltrations in the anogenital area, and also in intertriginous areas. Langerhans' cell hystiocytosis develops in hair-covered parts of the body, on the chest or in axillas, it can, however, appear at any part of body surface. To confirm the diagnosis of Langerhans cell hystiocytosis of the skin, a histological examination must always be performed. The disease cannot be identified from the macroscopic appearance alone. The infliction of the skin can be isolated, or it can be a part of multi organ infliction. It is important to recognise this rare disease early, before it causes severe and irreversible damage

KEY WORDS

Langerhans cell hystiocytosis • skin manifestation • multi organ infliction

CHARAKTERISTIKA HISTIOCYTÓZY Z LANGERHANSOVÝCH BUNĚK

Histiocytóza z Langerhansových buněk (LCH) je nemoc způsobená proliferací a akumulací dendritických Langerhansových buněk. V mnoha případech byla prokázána klonalita těchto buněk. WHO klasifikace krevních chorob z roku 2009 řadí LCH do skupiny maligních krevních chorob, přesto trvá diskuse o tom, zda jde o maligní klonální proliferaci, nebo o reaktivní projev neznámé příčiny.[1]

Nemoc se častěji vyskytuje v dětském věku.[2] Incidence LCH v ČR zcela přesně neznáme. WHO klasifikace krevních chorob z roku 2008 uvádí incidenci 5/1 milión všech osob (dětí i dospělých). Němečtí autoři uvádějí u dospělých incidenci LCH 1–2 případy/1 milión obyvatel. Připouštějí, že nemoc nebývá vždy správně diagnostikována, takže její incidence může být větší.[3, 4] Pokud by byla incidence v ČR stejná jako v sousedním Německu, tak by mělo být v ČR ročně diagnostikováno u dospělých 10–20 nových případů.

Klinicky se onemocnění manifestuje širokou škálou příznaků, počínaje rentgenologickým nálezem izolovaného ložiskového lytického procesu v kosti, který způsobuje bolest (označovaného též termínem eozinofilní kostní granulom), až po generalizované multisystémové (multiorgánové) postižení.

Pokud se nemoc projeví až v dospělosti, dominuje kostní manifestace. Méně častý je souběh kostního a plicního postižení. Při analýze projevů této nemoci u dospělých byla získána následující čísla: v 80 % bývají postiženy kosti, v 60 % kůže, ve 33 % játra, slezina a uzliny, ve 30 % kostní dřeň, ve 25 % plíce, ve 25 % orbita, ve 20 % orodentální a otologická oblast, kde může způsobit uvolňování zubů, proces podobný paradontóze. Diabetes insipidus, způsobený infiltrací stopky hypofýzy či hypotalamu, bývá vyjádřen u méně než 15 % pacientů.[5, 6]

U dospělých pacientů má onemocnění velmi různorodý průběh. U některých postihne jenom jedno ložisko a po léčbě se již neobjeví, u jiných má recidivující charakter, u pacientů vznikají stále nová a nová ložiska a choroba může být příčinou omezené hybnosti, či může dokonce přivodit smrt.[3]

Pro rozsah choroby se v případě LCH nepoužívá TNM klasifikace. V hematologii byly vytvořeny pro jednotlivá onemocnění speciální klasifikace, které vypovídají jednak o prognóze, a jednak pomáhají ke stanovení optimální léčby. A tak současná klasifikace rozsahu LCH (vytvořena mezinárodní Histiocyte Society)[3, 4] rozeznává tři formy LCH:

- forma solitární – pouze jedno ložisko v organismu;
- forma multifokální – omezena pouze na jeden orgán či systém, ale s více ložisky v rámci této tkáně či orgánu, například multifokální kostní postižení, nebo multifokální plicní postižení;
- forma multisystémová (multiorgánová) – postihuje současně dva a více orgánů anebo tkáně.[3, 4, 5]

V případě solitárních ložisek se používá cílená léčba ložiska, která je rozvedena jinde.[3] V případě multifokálních či multiorgánových forem onemocnění se používá chemoterapie.

POPIS JEDNOTLIVÝCH FOREM NEMOCI

Záměrem tohoto textu je jednak popsat rozmanitost projevů LCH u pacientů sledovaných na našem pracovišti, a jednak přinést přehled publikovaných údajů o projevech této nemoci. Léčebné postupy jsou uvedeny jinde.[1-8]

KOŽNÍ PROJEVY

Kožní manifestace jsou u Langerhansovy histiocytózy velmi časté a mohou být vůbec prvními zachytitelnými projevy nemoci. Infiltrace kůže buňkami LCH histiocytózy převládá v oblasti mediální roviny a často postihuje intertriginózní oblasti (perianální oblast, vulva, třísla, pupek). Typickou morfou je hnědorůžová papula velikosti 1–5 mm, při tendenci ke splývání – zvláště v oblasti kůže kštice – se objevuje i šupení. Popisovány jsou i vezikuly a pustuly. Papulózní projevy jsou často hodnoceny jako nespecifické či ekzémové. Šupící plošky jsou zaměňovány se seboroickou dermatitidou, zvláště u kojenců a malých dětí při postižení vlasaté části hlavy. Vezikulózní projevy mohou napodobovat varicelu i ekzematizovaný scabies. Kožní projevy se mohou sdružovat s kostním či viscerálním

Obr. 2 Na obou fotografiích jsou paže nemocného. V průběhu posledních tří let se mu postupně na kůži množily zobrazené indurované morfy. Opakovaně bylo prováděno histologické vyšetření. Poslední histologická hodnocení, provedená nezávisle na sobě na dvou renomovaných morfologických pracovištích, ve FN Plzeň a ve FN Brno, prokázala, že se jedná o histiocytózu z Langerhansových buněk. Morfy postihovaly paže, ale i dolní končetiny a vyskytovaly se i na laterální straně trupu. Pacienta jsme začali léčit kombinací cyklofosfamidu, thalidomidu a dexametazonu.

Obr. 1 U mladého muže začaly vyrůstat perianálně papilomatózní výrůstky připomínající condyloma accuminatum. Tyto bradavčité výrůstky při poranění lehce krvácely a znemožňovaly mladému muži jízdu na kole. Biopsie těchto útvarů a jejich histologické vyšetření prokázaly, že se jednalo o histiocytózu z Langerhansových buněk. Po léčbě 2-chlorodeoxyadenozinem tyto morfy trvale vymizely.

Obr. 3 Kožní projevy histiocytózy z Langerhansových buněk (LCH) někdy postihují zapářkové krajiny pod prsy a v oblasti třísel a také kolem konečníku v oblasti pohlavních orgánů (Obr. A–E). Makroskopicky připomínají infikovaný ekzém. Pouze histologické vyšetření může prokázat, že se nejedná o ekzém či infekci, ale kožní formu LCH. Ani terapeutický test s glukokortikoidní lokální léčbou nepomůže při stanovení diagnózy. Po kortikoidních mastích může ustoupit jak kožní ekzém, tak kožní forma LCH. Proto každá podobná dlouho se nehojící afekce by měla být histologicky vyšetřena.

Obr. 4 Histiocytóza z Langerhansových buněk v oblasti obličeje, ale i jinde na kůži, třeba v podpažních jamkách, může připomínat folikulitidu. Pouze histologické vyšetření může prokázat, že se nejedná o folikulitudu, ale o kožní formu LCH.

Obr. 5 I tyto nenápadné kožní morfy byly projevem histiocytózy z Langerhansových buněk, jak prokázalo jejich histologické vyšetření

Obr. 6 Folikulitidě podobný proces v ochlupené oblasti kůže (v intertriginózní lokalizaci) je také jednou z mnoha forem postižení kůže histiocytózou z Langerhansových buněk

postižením, v případě závažnějšího průběhu splývají, exulcerují a stav se může komplikovat bakteriální či mykotickou superinfekcí. Kožní projevy LCH jsou natolik různorodé, že není možné tuto chorobu makroskopicky identifikovat. Proto by se měla u všech nejasných a dlouhotrvajících kožních onemocnění provést biopsie a histologické vyšetření.

Různorodost kožních projevů dokládají následující obrázky kožních projevů. Na Obr. 1 je perianální krajina s verukózními morfami, připomínající condyloma accuminatum. Histologie však jednoznačně prokázala LCH. U dalších případů šlo pouze o minimálně vizuálně změněnou kůži v perianální krajině, která nemocného velmi trápila nesnesitelným svěděním. I v tomto případě potvrdila histologie LCH. Makroskopicky obraz připomínal ekzémové změny kůže. Kožní morfy se však mohou vyskytnout v pravém slova smyslu všude. Na Obr. 2 jsou kožní morfy u pacienta, u něhož infiltráty postihovaly dominantně kůži rukou, ale i nohou.

Typickou lokalizací jsou však zapářkové oblasti, jak ilustruje Obr. 3. V oblasti obličeje mohou formy LCH připomínat folikulitidu, jak ilustruje Obr. 4. Drobně papilózní morfy LCH mohou být lokalizovány jak mimo ochlupenou oblast (Obr. 5), tak v ochlupené oblasti, a to nejen na prsou, ale také v podpaží (Obr. 6).

Kožní projevy se mohou sdružovat s kostním či viscerálním postižením, a proto je velmi důležité diagnostikovat tyto kožní projevy.[3, 9, 10]

KOSTNÍ PROJEVY

Histiocytóza z Langerhansových buněk v dospělosti postihuje dominantně skelet, vytváří osteolytická ložiska podobná osteolýze při mnohočetném myelomu. Nejčastěji je uváděno postižení kalvy, pak následuje osteolytické postižení žeber. S menší frekvencí bývají postiženy další části skeletu.

U některých pacientů jsou kostní ložiska různého stáří, hojící se místa mají sklerotický lem. Ne všechna musí bolet. Zduření tkání, přiléhajících ke kosti, signalizuje, že choroba prorůstá do okolí a mnohdy zduření nad kostí upozorní na ložisko. Klasickou metodou průkazu ložisek je rentgenový snímek. Ložiska lze zobrazit také pomocí scintigrafie skeletu techneciem pyrofosfátem a dále metodou PET.[3]

Na Obr. 7 a 8 je osteolytické ložisko na kalvě. Na Obr. 9 je osteolytické ložisko ve stehenní kosti.

PLICNÍ PROJEVY

Respirační cesty jsou postiženy častěji u dospělých než u dětí, 60 až 100 % pacientů s plicní formou jsou kuřáci. Incidence plicního postižení mezi všemi pacienty s LCH se udává kolem 20 %. Pacienti přicházejí s anamnestickým údajem dušnosti, ale i bolesti na hrudníku. Plicní forma postihuje terminální bronchioly, vytváří v nich nodularity, nodurální infiltráty obsahující Langerhansovy buňky. Ty se pak proměňují v kavitované nodularity a posléze plicní cysty, které se mohou spojovat, a vytvářet tak obrovské dutiny, které někdy způsobující spontánní pneumotorax. Schematicky je tento proces zobrazen na Obr. 10. Na Obr. 11 je předozadní snímek plic u pacientky s dlouholetým průběhem LCH. Na tomto snímku není nic zřetelně patologického. Až po vyšetření HRCT a trojrozměrné rekonstrukci, se teprve objevilo mnohočetné cystické plicní postižení.[3, 11, 12, 13]

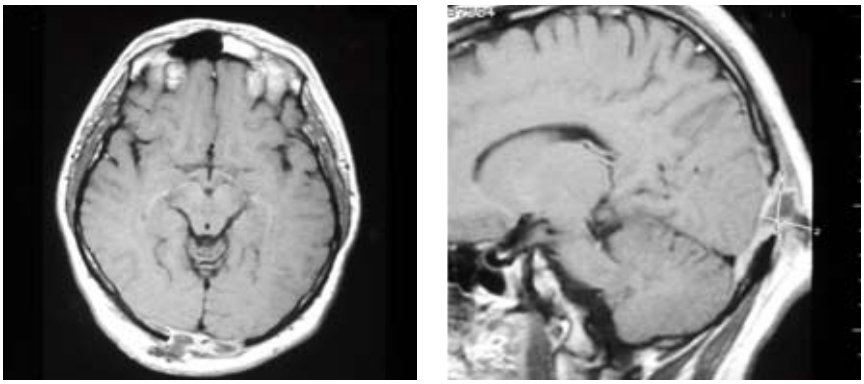

Obr. 7 Histiocytóza z Langerhansových buněk často postihuje kalvu. Osteolytické ložisko na kalvě samo o sobě nebolí, projeví se však jako indurace, vyklenující se nad povrch. Histiocytární masy z osteolytického ložiska však nemusí expandovat pouze na povrch hlavy, ale mohou expandovat i do nitra kalvy. V tomto případě je zachycena expanze do nitra kalvy. Komprese mozku v oblasti zrakové oblasti způsobily dočasnou poruchu zraku. Po léčbě 2-chlorodeoxyadenozinem je tento pacient dlouhodobě v kompletní remisi nemoci.

Obr. 8 Na tomto obrázku je šipkou označeno ložisko histiocytózy z Langerhansových buněk, které expandovalo do nitra kalvy a způsobovalo neurologické příznaky

Obr. 9 Ložiska tvořená histiocytózou z Langerhansových buněk mohou postihovat i dlouhé kosti. Na uvedených dvou CT snímcích je šipkou označen obraz osteolytického ložiska ve stehenní kosti. Takto velká ložiska již zmenšují pevnost kosti a mohou vést k patologické fraktuře. (Obr. – prof. dr. Claus Doberauer.)

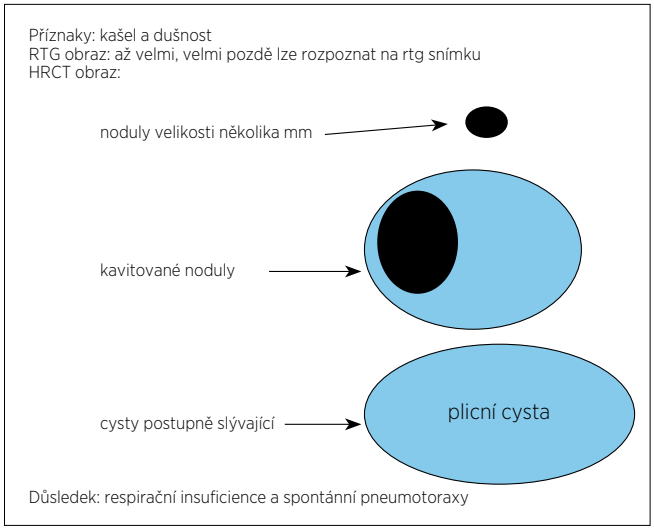

Obr. 10 Schéma vývoje plicní formy histiocytózy z Langerhansových buněk. V plicích se objevují mnohočetné noduly, které postupují proměnu přes kavitovaný nodulus do plicní cysty. Proces bývá často zaměněn za emfyzém.

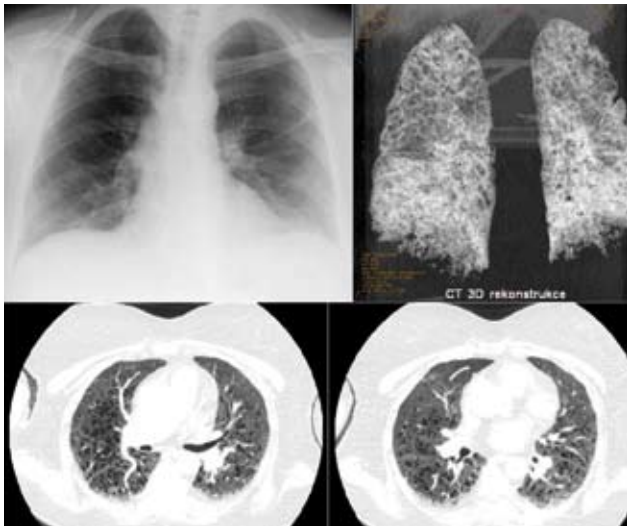

Obr. 11 Klasický rentgenový snímek pacientky s LCH neznázornil nic patologického, zatímco HRCT vyšetření plic a 3D rekontrukce HRCT plic u této ženy prokázalo těžké postižení plicního parenchymu mnohočetnými cystami. Jednalo se o pokročilou formu plicní formy LCH.

POSTIŽENÍ ENDOKRINNÍHO SYSTÉMU

Diabetes insipidus je typickým projevem dětské formy LCH, výjimečně může vzniknout i v dospělosti, v literatuře se popisuje při multifokálním kostním poškození. Zvláště v dětském věku však nepostihuje pouze sekreci adiuretinu, ale občas vzniká v důsledku nemoci i deficit ostatních hormonů včetně poškození tvorby somatotropinu.[3] Na Obr. 12 je zobrazena patologická infiltrace stopky hypofýzy.

MOZEK

Velmi vzácnou manifestací LCH v dospělosti je postižení CNS. Podezření na tuto formu je nutno mít u všech nemocných s LCH, u nichž se objeví jakékoliv neurologické příznaky. Infiltráty lze znázornit pomocí MR a CT s aplikací kontrastní látky. Expanzívní ložiska jsou prokazatelná těmito metodami u 50 % pacientů s poruchou funkce hypofýzy. Disperzní infiltraci prokáže jedině autopsie. Není jasné, proč Langerhansovy buňky mají takovou afinitu k hypotalamu a jeho stopce.[3]

LYMFADENOPATIE

Histiocytóza obvykle nedělá výraznou lymfadenopatii, pokud ano, jde spíše o ložiskové než generalizované postižení.[3] Na Obr. 13 ilustrujeme uzlinovou formu této nemoci.

UŠI

LCH občas postihuje zevní zvukovod. Makroskopicky je toto postižení neodlišitelné od běžného zánětu zevního zvukovodu. Jedině histologie může pomoci k upřesnění příčiny. Ta se však obvykle

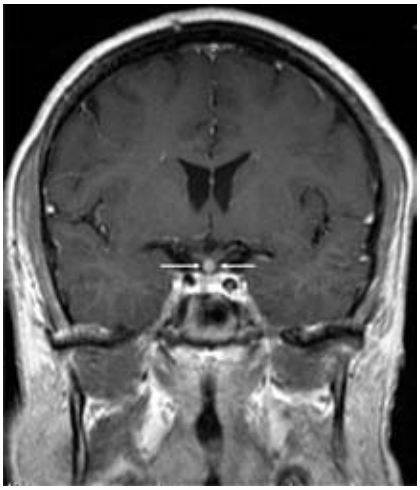

Obr. 12 Histiocytóza z Langerhansových buněk má afinitu k hypotalamu a stopce hypofýzy – diabetes insipidus se objeví asi u 10–15 % pacientů, ale pozor, často je provázen deficitem dalších hypofyzárních hormonů včetně STH. Hormon STH se u dospělých obvykle nesubstituuje. Nicméně pokud se jedná o ženu, která chce donosit dítě, je nutná substituce i STH. Na obrázku je šipkami znázorněn infiltrát ve stopce hypofýzy. Tento pacient měl postižení perianální krajiny, jak dokumentuje Obr. 1, a dále jenom postižení stopky hypofýzy s diabetes insipidus.

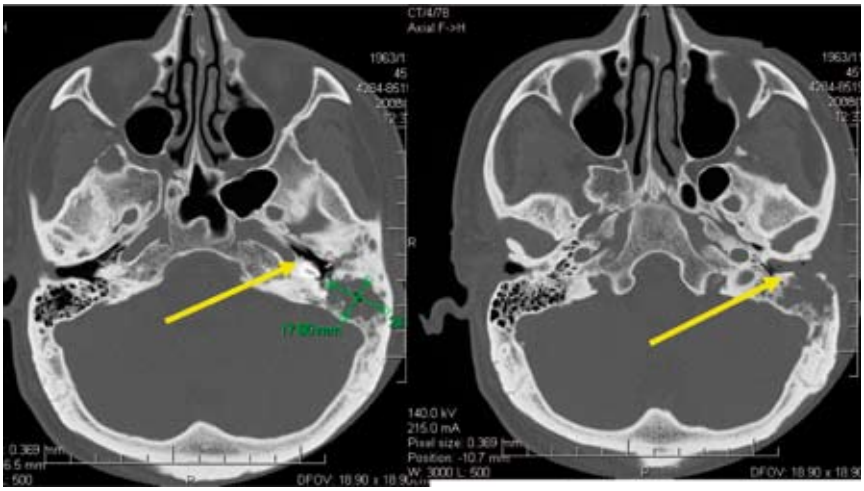

Obr. 14 Histiocytóza z Langerhansových buněk někdy postihuje zevní zvukovod. Způsobí zánět makroskopicky neodlišitelný od klasického zánětu zevního zvukovodu. Pouze histologie postižení kůže by mohla prokázat, že se jedná o LCH. Ta se ale obvykle neprovede, takže infiltrace přestoupí na spánkovou kost a vytvoří v ní osteolytická ložiska, která se pak obvykle přihlásí narušením sluchu, či přímo hluchotou. To pak vede konečně k CT vyšetření, které prokáže osteolytický proces ve spánkové kosti, operační revizi a konečně je provedeno histologické vyšetření, které prokáže tuto diagnózu. Proto by bylo vhodné u dlouhodobých nehojících se zánětů zevního zvukovodu provést histologické vyšetření.

Obr. 13 U některých pacientů postihuje histiocytóza z Langerhansových buněk lymfatické uzliny. Na tomto PET CT obraze je znázorněno generalizované postižení lymfatických uzlin. Tento pacient měl dále velké svědění v oblasti perianální. Makroskopicky nebylo na kůži nic zjevně patologického, jenom mírné zarudnutí jako u podrážděné (ekzematizované) kůže. Histologie kůže prokázala masivní infiltraci Langerhansovými histiocyty.

Obr. 15 Postižení dásní histiocytózou z Langerhansových buněk může způsobit proces podobný parodontóze a vést k uvolňování zubů. V některých případech však postihuje i kost a vede k destrukci čelisti. (Obr. – prof. Fassmann.)

neprovede a ORL specialisté tyto pacienty měsíce léčí jako otitis externa tak dlouho, až proces přestoupí na vnitřní ucho a způsobí podstatně horší poruchu sluchu.[14] Na Obr. 14 je znázorněn tento proces ve fázi, kdy způsobuje osteolýzu spánkové kosti.

JÁTRA A SLEZINA

Také játra i slezina mohou být postiženy touto chorobou, což se projeví jejich zvětšením. Velmi silná infiltrace jater pak může vyvolat příznaky jaterního selhání (pokles albuminu, snížení aktivity koagulačních faktorů, žloutenku bez výrazného zvýšení jaterních enzymů). V chronických formách může vzniknout periportální fibrotizace s příznaky shodnými se sklerotizující cholangoitidou a obstrukční biliární žloutenkou, kterou je nutno na základě biopsie odlišit od primární sklerotizující cholangoitidy a adekvátně léčit.[3]

DUTINA ÚSTNÍ A TRÁVICÍ TRAKT

Počínající infiltrace se v této oblasti projevuje zduřením dásní a sliznice patra. Může dojít k postižení kostí a uvolňování zubů či hypertrofii dásní a proces se může podobat paradontóze (Obr. 15). V některých případech však proces přestoupí z dásní na kosti a způsobí osteolýzu.[15].

ZÁVĚR

Uvedeným stručným přehledem jsme chtěli připomenout vzácnou chorobu, která má velmi divergentní projevy. Často může postihovat kůži. A pro pacienta s LCH je velmi důležité toto kožní postižení správně histologicky určit. Protože průkaz postižení kůže touto nemocí je pak indikací k dalšímu vyšetření včetně PET CT, jehož cílem je zodpovědět otázku, zda jde opravdu jenom o kožní postižení, nebo zda jde multiorgánové postižení nemocného. Průkaz multiorgánového poškození je pak indikací

k odpovídající celkové léčbě. A samozřejmě čím dříve se s léčbou začne,[16, 17, 18] tím menší bude nevratné poškození nemocného touto chorobou.

Tato publikace vznikla v rámci grantu IGA ČR NT 12215-4, dále pak grantů MŠMT. MSM0021622434, LC06027 a grantů IGA MZd NT11154, NT12130, NT12215 a NS10408.
Podpořeno výzkumným záměrem Ministerstva zdravotnictví ČR: FUNDIN MZOMOU2005.

Prohlášení autora o spolupráci s farmaceutickými firmami: nespolupracuje s žádnou farmaceutickou firmou.

Literatura

1. **KODET, R., MRHALOVÁ, M.** *Histiocytóza z Langerhansových buněk z pohledu patologa*. Vnitř Lék, 2010, Suppl. 2, s. 27–38.

2. **MOTTL, M.** *Histiocytóza z Langerhansových buněk u dětí a dospívajících*. Vnitř Lék, 2010, Suppl. 2, s. 64–73.

3. **DOBERAUER, C.** *Langerhans cell histiocytosis in adults.* Vnitř Lék, 2010, Suppl. 2, p. 22–26.

4. **FICHTER, J., DOBERAUER, C., SEEGENSCHMIEDT, H.** *Langerhans cell histiocytosis in adults: An interdisciplinary challenge.* Dtsch Arztebl, 2007, 104(34-35) A 2347-2353.

5. **ARICO, M., GISCHIKOVSKY, M., GENEREAU, T., et al.** *Langerhans cell histiocytosis in adults. Report from the International Registry od the Histiocyte Society*. Eur J Cancer, 2003, 39, p. 2341–2348.

6. **HAUPT, R., NANDURI, V., CALEVO, MG.** *Permanent consequences in Langerhans cell histiocytosis patients*. Late Effect Study Group. Pediatr Blood Cancer, 2004, 42, p. 438–444.

7. **ALLEN, CE., McCLAIN, KL.** *Langerhans cell histiocytosis: a review of past, current and future therapies*. Drugs Today, 2007, 43, p. 627–643.

8. **PARDANANI, A., PHYLIKY, RL., LI, CY., TEFFERI, A.** *2-chlorodeoxyadenosine therapy for disseminated Langerhans cell histiocytosis.* Mayo Clin Proc, 2003, 78, p. 301–306.

9. **MOTTL, H.** *Histiocytóza z Langerhansových buněk u dětí a dospívajících*. Vnitř Lék, 2010, 56(Suppl. 2), s. 64–73.

10. **VAŠKŮ, V.** *Histiocytóza z Langerhansových buněk, kožní aspekty onemocnění.* Vnitř Lék, 2010, 56(Suppl. 2), p. 91–94.

11. **HOMOLKA, J., HAŠKOVCOVÁ, I.** *Granulomatóza z Langerhansových buněk.* Vnitř Lék, 2010, 56(Suppl. 2), p. 74–75.

12. **ADAM, Z., NEBESKÝ, T., SZTURZ, P., et al.** *Postižení plic u pacientů s multiorgánovou formou histiocytózy z Langerhansových buněk. Popis 8 pacientů a přehled literatury*. Vnitř Lék, 2010, 56(Suppl. 2), s. 105–123.

13. **ADAM, Z., ŘEHÁK, Z., KOUKLOVÁ, R., et al.** *Přínos PET-CT pro diagnostiku a sledování plicní formy histiocytózy z Langerhansových buněk*. Vnitřní Lék, 2010, 56(Suppl 2), s. 123–131.

14. **SMILEK, P., PAŽOURKOVÁ, M.** *Projevy histiocytózy z Langerhansových buněk v ORL oblasti.* Vnitř Lék, 2010, 56(Suppl. 2), s. 76–84.

15. **FASSMANN, A., IZAKOVIČOVÁ, K., HOLLÁ, L., AUGUSTIN, P., et al.** *Projevy histiocytózy z Langerhansových buněk v orofaciální oblasti*. Vnitř Lék, 2010, 56(Suppl 2), s. 85–90.

16. **ADAM, Z., KREJČÍ, M., POUR, L.** *Přehled léčby histiocytózy z Langerhansových buněk u osob dospělého věku.* Vnitřní Lék, 2010, 56(Suppl. 2), p. 131–140.

17. **ADAM, Z., SZTURZ, P., ĎURAŠ, J., et al.** *Použití kladribinu v první linii léčby multifokální nebo multiorgánové formy histiocytózy z Langerhansových buněk u dospělých osob.* Vnitř Lék, 2010, 56(Suppl. 2), p. 141–151.

18. **ČOUPEK, P., ŠLAMPA, P., ČOUPKOVÁ, I., et al.** *Radioterapie histiocytózy z Langerhansových buněk.* Vnitř Lék, 2010, 56(Suppl. 2), s. 152–156.

[1]Prof. MUDr. Zdeněk Adam, CSc., [1]MUDr. Petr Szturz, [1]doc. MUDr. Marta Krejčí, Ph.D., [1]MUDr. Luděk Pour, Ph.D., [1]MUDr. Lenka Zahradová, Ph.D., [2]MUDr. Zdeněk Řehák, [2]MUDr. Renata Koukalová, [1]MUDr. Zdeněk Král, CSc., [3]prof. MUDr. Vladimír Vašků, CSc., [1]prof. MUDr. Jiří Mayer, CSc.
e-mail: z.adam@fnbrno.cz

[1]Masarykova univerzita, Lékařská fakulta a Fakultní nemocnice Brno, Interní hematoonkologická klinika

[2]Masarykův onkologický ústav, Oddělení nukleární medicíny

[3]Masarykova univerzita, Lékařská fakulta a Fakultní nemocnice u sv. Anny, Dermatovenerologická klinika

Aktuální problematika virových hepatitid

Husa P.

SOUHRN

Akutní hepatitida B je ve většině případů benigní onemocnění, které nevyžaduje použití antivirové léčby. Podávání virostatik je indikováno pouze v případě těžké protrahované, nebo dokonce fulminantně probíhající akutní hepatitidy B. Nejvíce zkušeností je v této indikaci s lamivudinem. Pro moderní a vysoce efektivní léčbu chronické infekce virem hepatitidy B (HBV) jsou vhodné pegylovaný interferon (PEG-IFN) alfa-2a (pro časově omezenou léčbu – 48 týdnů) a entecavir a tenofovir (pro dlouhodobou, časově neomezenou léčbu).

V roce 2011 došlo k zásadní změně v možnosti léčby chronické infekce virem hepatitidy C (HCV). Podstatou této změny je komerční dostupnost nových antivirových léků pro terapii chronické infekce HCV – telapreviru a bocepreviru – v kombinaci s PEG-IFN alfa a ribavirinem. Jak u pacientů dosud antivirově neléčených, naivních, tak u nemocných, u kterých klasická léčba PEG-IFN a ribavirinem nevedla k trvalé eliminaci infekce HCV, je trojkombinační léčba významně účinnější než kombinace PEG-IFN a ribavirinu. Tyto léky byly v průběhu roku 2011 schváleny pro léčbu chronické infekce HCV ve Spojených státech a následně i v Evropské unii. Jak dlouho budou v České republice trvat jednání o úhradě těchto nových léků, lze zatím jen těžko odhadnout. Podobně složitá jednání budou i o indikačních kritériích pro trojkombinační léčbu.

KLÍČOVÁ SLOVA

virová hepatitida • pegylovaný interferon alfa • ribavirin • entecavir • tenofovir • boceprevir • telaprevir

SUMMARY

Husa, P. Current issues regarding viral hepatitides

Acute hepatitis B is in most cases a benign disease that does not require use of antiviral treatment. Administration of virostatic drugs is indicated only in case of severe protracted or even fulminant acute hepatitis B. Most experience in that indication exists with lamivudin. For modern and highly effective treatment of chronic hepatitis B virus (HBV) infection pegylated interferon alpha-2a (PEG-IFN) can be used for time-limited treatment – up to 48 weeks; and entecavir and tenofovir for long-term, indefinite treatment.

In 2011 there has been a fundamental change in the possibility to treat chronic infection with hepatitis C virus. The basis of the change is the commercial availability of new antiviral drugs for treatment of chronic HCV infection – telaprevir and boceprevir – in combination with PEG-IFN alpha and ribavirin. The triple combination therapy is significantly more effective than the combination of PEG-IFN and ribavirin, both in naive patients, not yet treated with any antiviral treatment, and in patients where the classic treatment with PEG-IFN and ribavirin has not lead to permanent elimination of the HCV infection. These drugs have been during 2011 approved for the treatment of chronic HCV infection in the USA, and later also in the EU. It is difficult to estimate how long the negotiations on reimbursement of these new drugs in the Czech Republic will last. The negotiations about the indication criteria for the triple combination treatment will be similarly complicated.

KEYWORDS

viral hepatitis • pegylated interferon alpha • ribavirin • entecavir • tenofovir • boceprevir • telaprevir

Chronické hepatitidy B a C jsou v celosvětovém měřítku nejčastějšími příčinami jaterní cirhózy a hepatocelulárního karcinomu (HCC), které jsou zatíženy významnou mortalitou. Konečná stadia infekce virem hepatitidy B (HBV) a virem hepatitidy C (HCV) jsou nejčastějšími indikacemi pro transplantaci jater. Díky lepší diagnostice, a zejména neustálému zavádění nových terapeutických postupů do praxe se v posledních 15–20 letech podařilo u významné části pacientů chronicky infikovaných HBV dosáhnout klinické, virologické a biochemické remise onemocnění, a tím zabránit vzniku terminálních fází infekce. Úspěšnost léčby chronické infekce HCV je nyní velmi vysoká a u naprosté většiny nemocných vede antivirová terapie k trvalé eradikaci virové infekce.[1, 2]

Počet hlášených případů virových hepatitid v České republice v posledních 10 letech je uveden v Tab. 1. V letech 2008–2009 výrazně narostl počet hlášených případů hepatitidy A. V minulém roce již došlo k poklesu incidence tohoto onemocnění, ale přesto počet hlášených případů hepatitidy A několikrát přesáhl údaje z počátku uplynulé dekády. Od počátku 21. století je množství hlášených případů akutní hepatitidy B velmi stabilní, výkyvy jsou jen minimální a lze pozorovat trvalý trend k poklesu případů tohoto závažného onemocnění. V případě hepatitidy C se hlásí jak akutní hepatitidy C, tak nově diagnostikované chronické hepatitidy C. Určitý nárůst případů nově rozpoznaných hepatitid C v letech 2006 až 2008 jde spíše na vrub opožděného hlášení již delší dobu známých případů chronických hepatitid C než skutečnému nárůstu incidence infekce virem hepatitidy C v České republice v těchto letech. To se potvrdilo v následujících dvou letech, kdy je již jasně patrný pokles počtu nově poznaných infekcí HCV. Naplňují se tím předpoklady i z jiných rozvinutých států Evropy a Severní Ameriky, že počet nových případů v těchto oblastech již kulminoval a nyní se budeme potýkat především s důsledky dlouhodobé infekce HCV – jaterní cirhózou a HCC, kterých bude v následujících desetiletích významně přibývat. Počet hlášených případů hepatitidy E v České republice od roku 1999 každý rok pozvolna narůstal. Příčinou byl pravděpodobně nejen nárůst počtu infikovaných osob, ale i fakt, že se na toto onemocnění začalo mezi lékaři více myslet a průkaz protilátek proti viru hepatitidy E (anti-HEV) se stal součástí

Tab. 1 Počet hlášených případů virových hepatitid v České republice v letech 2001–2010 (podle Epidatu)

	2001	2002	2003	2004	2005	2006	2007	2008	2009	2010
VH A	325	127	114	70	322	132	128	1648	1104	862
VH B	457	413	370	392	361	307	307	306	247	244
VH C	798	858	846	868	844	1022	980	974	836	708
VH E	13	12	21	36	37	35	43	65	99	72

VH – virová hepatitida

Tab. 2 Léky pro léčbu chronické hepatitidy B (podle Doporučeného postupu ČHS a SIL ČLS JEP z roku 2009–4)

Účinná látka	Obchodní název	Výrobce
pegylovaný interferon alfa-2a	PEGASYS®	Hoffmann-La Roche
interferon (konvenční) alfa-2a	ROFERON-A®	Hoffmann-La Roche
interferon (konvenční) alfa-2b	INTRONA®	Merck Sharp & Dohme Ltd.
lamivudin	ZEFFIX®	GlaxoSmithKline
adefovir dipivoxil	HEPSERA®	Gilead Sciences Intern.
entecavir	BARACLUDE®	Bristol-Myers Squibb
tenofovir	VIREAD®	Gilead Sciences Intern.
telbivudin	SEBIVO®	Novartis Pharma

diagnostických algoritmů zaměřených na určení příčiny akutních jaterních onemocnění. V uplynulém roce byl poprvé zaznamenán pokles hlášených případů oproti roku předchozímu. Teprve v následujících letech se ukáže, zda to byl náhodný pokles, nebo začátek dlouhodobějšího trendu.

Zatímco v uplynulých 10 letech se terapeutické novinky týkaly zejména léčby chronické hepatitidy B a u chronické hepatitidy C se jednalo především o snahu o maximální využití potenciálu pegylovaného interferonu (PEG-IFN) alfa a ribavirinu, přinesl rok 2011 zásadní změnu v léčbě chronické infekce HCV. Příčinou této změny je komerční dostupnost nových antivirových léků pro terapii chronické infekce HCV – telapreviru a boceprevíru – v kombinaci s PEG-IFN a ribavirinem. Tyto léky byly v průběhu roku 2011 schváleny pro léčbu chronické infekce HCV ve Spojených státech a následně i v Evropské unii. Jak dlouho budou v České republice trvat jednání o úhradě těchto nových léků, lze zatím jen těžko odhadnout. Podobně složitá jednání budou i o indikačních kritériích pro trojkombinační léčbu. Jde zejména o to, zda bude tato léčba nejprve určena jen pacientům, u kterých klasická léčba PEG-IFN a ribavirinem nevedla k trvalé eliminaci infekce HCV, nebo bude dostupná i pro dosud neléčené, naivní pacienty. U pacientů z obou uvedených skupin je sice trojkombinační léčba významně účinnější než kombinace PEG-IFN a ribavirinu, ale zásadní roli v rozhodovacím procesu bude hrát nárůst ekonomické náročnosti nové léčby oproti stávající.

LÉČBA AKUTNÍ HEPATITIDY B

Akutní hepatitida B je ve většině případů benigní onemocnění, které nevyžaduje použití antivirové léčby. U 95–99 % imunokompetentních dospělých pacientů vymizí do 6 měsíců od vzniku onemocnění ze séra povrchový antigen viru hepatitidy B – HBsAg (australský antigen). Podávání virostatik je indikováno pouze v případě těžké protrahované, nebo dokonce fulminantně probíhající akutní hepatitidy B, které jsou naštěstí poměrně vzácné. Cílem léčby je zábrana rozvoje jaterního selhání a snížení nebezpečí nutnosti provedení transplantace jater. Nejvíce zkušeností je v těchto indikacích s lamivudinem, ale lze předpokládat, že podání léků s vyšší genetickou bariérou k rezistenci (entecavir, tenofovir) by bylo vhodnější, ale zatím chybí dostatek zkušeností s těmito novějšími léky v indikaci akutní hepatitidy B. Interferon alfa, pegylovaný či konvenční, je v této indikaci jednoznačně kontraindikován, protože při jeho podávání hrozí jaterní selhání. Délka antivirové léčby akutní hepatitidy B není přesně stanovena, ale doporučuje se pokračovat nejméně 3 měsíce po sérokonverzi HBsAg/anti-HBs nebo 6 měsíců po sérokonverzi HBeAg/anti-HBe. Pokud nelze odlišit akutní hepatitidu B a akutní exacerbaci chronické hepatitidy B, je na místě antivirová léčba.[3, 4] Problémem interpretace výsledků těchto malých klinických studií je nejednotná definice těžké nebo fulminantní hepatitidy B.

LÉČBA CHRONICKÉ HEPATITIDY B

Cílem léčby chronické infekce HBV je prodloužit délku života a zlepšit jeho kvalitu prostřednictvím zábrany progrese chronické hepatitidy do jaterní cirhózy, dekompenzace cirhózy a vzniku HCC. Předpokladem pro dosažení tohoto cíle je trvalá suprese virové replikace spojená s redukcí histologické aktivity, což snižuje riziko vzniku cirhózy a HCC u pacientů bez jaterní cirhózy, a pravděpodobně i u cirhotiků, i když na nižší úrovni. Infekce HBV nemůže být trvale eradikována vzhledem k perzistenci cirkulární kovalentně vázané deoxyribonukleové kyseliny (cccDNA) viru v jádrech infikovaných hepatocytů.

Léčba musí redukovat hladinu HBV DNA v séru na co nejnižší úroveň, ideálně pod dolní limit citlivosti polymerázové řetězové reakce (PCR) v reálném čase (10–15 IU/ml). Ideální výsledek léčby představuje dosažení setrvalého vymizení HBsAg s/bez sérokonverze do anti-HBs. U HBeAg pozitivních pacientů se za uspokojivý výsledek léčby bere dosažení trvalé sérokonverze HBeAg/ /anti-HBe. Pokud se léčbou nepodaří dosáhnout sérokonverze HBeAg/anti-HBe, považuje se během léčby nukleosidovými či nukleotidovými analogy za úspěch pokles hladiny HBV DNA v séru pod hranici detekovatelnosti metodou PCR v reálném čase nebo po skončení léčby interferonem (IFN) alfa (pegylovaným či konvenčním) setrvalý pokles HBV DNA v séru pod hranici detekovatelnosti. Dosažení těchto cílů je známkou úspěšné léčby i u pacientů s HBeAg negativní chronickou hepatitidou B.[5, 6]

I když je pro léčbu chronické infekce HBV schváleno 8 preparátů (PEG-IFN alfa-2a, konvenční IFN alfa-2a a alfa-2b, lamivudin, adefovir dipivoxil, telbivudin, entecavir a tenofovir – Tab. 2), pro moderní a vysoce efektivní léčbu jsou vhodné pouze PEG-IFN alfa-2a, entecavir a tenofovir.

Časově omezená léčba PEG-IFN alfa-2a přichází do úvahy u pacientů s nejlepšími předpoklady úspěšnosti: aktivitou alaninaminotransferázy (ALT) vyšší než trojnásobek horní hranice normy a hladinou deoxyribonukleové kyseliny viru hepatitidy B

(HBV DNA) nižší než 10^7 IU/ml. Výsledky klinických studií opakovaně ukázaly, že úspěšnost léčby IFN alfa, klasickým i pegylovaným, je u nemocných infikovaných genotypy A a B ve srovnání s osobami infikovanými genotypy C a D významně vyšší. Doba léčby HBeAg pozitivních i HBeAg negativních pacientů je 48 týdnů.

Před zahájením léčby entecavirem nebo tenofovirem nelze předem stanovit, zda bude postačovat časově omezená léčba, nebo zda bude nutná dlouhodobá, časově neomezená léčba. Časově omezená léčba těmito léky přichází do úvahy pouze u HBeAg pozitivních pacientů. Doba léčby má pokračovat 6 měsíců, ale lépe 12 měsíců, po dosažení HBeAg/anti-HBe sérokonverze. Při splnění této podmínky lze očekávat trvalou sérokonverzi HBeAg/ /anti-HBe v 80 % případů. Tohoto cíle však není u většiny pacientů během krátkodobé léčby dosaženo, a proto je mnohem pravděpodobnější nutnost dlouhodobé léčby entecavirem nebo tenofovirem.

Časově neomezená (dlouhodobá) léčba je indikována u následujících pacientů:

– HBeAg pozitivních, u kterých se nepodaří během léčby nukleosidovými (lamivudin, telbivudin, entecavir) či nukleotidovými (adefovir dipivoxil, tenofovir) analogy dosáhnout sérokonverze HBeAg/anti-HBe.

– HBeAg negativních léčených nukleosidovými či nukleotidovými analogy.

– Cirhotiků bez ohledu na stav HBeAg.

Cílem dlouhodobé léčby je suprimovat replikaci HBV, tedy udržet HBV DNA v séru pod hranicí detekovatelnosti metodou PCR v reálném čase, a tím zastavit či zpomalit progresi jaterního onemocnění.

Pro dlouhodobou léčbu lze použít **entecavir nebo tenofovir**, a to vzhledem k jejich vysoké účinnosti a současně vysoké genetické bariéře pro vznik rezistence, což má při dlouhodobé léčbě mimořádný význam.[5, 6]

V posledních několika letech se ukazuje, že velký význam pro předpovídání konečného efektu léčby má kvantitativní stanovení HBsAg v séru a monitorování hladiny HBsAg v séru během prvních 12 týdnů léčby PEG-IFN alfa a 24 týdnů léčby nukleosidovými či nukleotidovými analogy.[7, 8]

LÉČBA CHRONICKÉ HEPATITIDY C

Standardem léčby chronické hepatitidy C je v současné době v České republice stále kombinace PEG-IFN a ribavirinu. Doporučená dávka PEG-IFN alfa-2a (PEGASYS®, Hoffmann-La Roche) je 180 μg jednou týdně podkožně, u PEG-IFN alfa-2b (PEGINTRON®, Merck Sharp & Dohme Ltd.) je to 1,5 μg/kg tělesné hmotnosti jednou týdně podkožně. Ribavirin (REBETOL®, Merck Sharp & Dohme Ltd., COPEGUS®, Hoffmann-La Roche) je analogem guanozinu a zatím ne zcela jasným mechanismem zvyšuje efekt IFN alfa. Nejčastěji se v literatuře hovoří o mutagenním účinku ribavirinu, díky kterému se HCV stane citlivější na IFN alfa, nebo o imunomodulačním účinku. Denní dávka ribavirinu je závislá na genotypu HCV a tělesné hmotnosti pacienta a pohybuje se v rozmezí 800–1400 mg denně, vždy rozděleně do dvou dávek ve dvanáctihodinových intervalech.

Kombinovanou léčbou PEG-IFN a ribavirinem lze dosáhnout setrvalé virologické odpovědi (SVR), definované jako neprokazatelná HCV RNA v séru za 24 týdnů po skončení léčby metodou PCR v reálném čase, u 50–60 % nemocných infikovaných genotypem 1 viru (po 48 týdnech léčby) a 80–85 % pacientů nakažených genotypy 2 nebo 3 (po 24 týdnech léčby).[9]

V rámci klinických studií různých fází jsou prověřovány účinnost a bezpečnost specificky cílené antivirové terapie hepatitidy C pomocí léků označovaných jako DAA (Direct-Acting Antiviral Agents) jak u pacientů dosud neléčených (naivních), tak u nemocných, u kterých předchozí léčba PEG-IFN a ribavirinem nevedla k trvalé eradikaci infekce HCV. V rámci této léčby se podávají blokátory virových enzymů HCV, a to nukleosidové a nenukleosidové blokátory polymerázy a proteáz. Nejvíce zkušeností je zatím s inhibitory NS3/4a serinové proteázy, telaprevirem a boceprevirem, které se staly v průběhu roku 2011 komerčně dostupné ve Spojených státech a následně i v Evropské unii.

Boceprevir (VICTRELIS®, Merck Sharp & Dohme Ltd.) a telaprevir (INCIVO®, Janssen-Cilag International N. V., INCIVEK®, Vertex Pharmaceuticals Incorporated) byly testovány ve studiích fáze III v kombinaci s PEG-IFN a ribavirinem u naivních i dříve neúspěšně léčených pacientů infikovaných genotypem 1 HCV. U boceprevíru se jednalo o studii SPRINT-2 s pacienty naivními[10] a studii RESPOND-2 s nemocnými, u kterých nedošlo po standardní léčbě PEG-IFN a ribavirinem k trvalému vymizení virové replikace.[11] Telaprevir byl prověřován u naivních pacientů ve studiích ADVANCE[12] a ILLUMINATE.[13] Studie REALIZE[14] se týkala pacientů již v minulosti neúspěšně léčených PEG-IFN a ribavirinem. Design všech studií byl velmi podobný – v jedné větvi dostávali pacienti trojkombinační léčbu po předem stanovenou dobu, ve druhé větvi byla doba léčby modifikována rychlostí dosažení virologické odpovědi na léčbu, představované dosažením nedetekovatelné hladiny HCV RNA v séru (response-guided therapy), a třetí větev byla kontrolní, ve které nemocní dostávali 48 týdnů PEG-IFN a ribavirin. Ve všech citovaných studiích bylo dosažení SVR ve větvích s trojkombinační léčbou statisticky významně častější než v kontrolní větvi, ve které byli nemocní léčeni standardně PEG-IFN a ribavirinem.[6, 7]

Souhrnně lze říci, že u naivních pacientů byla trojkombinační léčba zhruba dvakrát účinnější než standardní léčba PEG-IFN

Tab. 3 Srovnání základní charakteristik telapreviru a boceprevíru

Parametr	Telaprevir[6]	Boceprevir[7]
úvodní terapie (lead-in) PEG-IFN a RBV	ne	ano, 4 týdny
typ PEG-IFN	2a	2b
dávkování	3x denně s jídlem	3x denně s jídlem
délka trojkombinační léčby	8–12 týdnů, potom 12–40 týdnů PEG-IFN +RBV	4 týdny úvodní terapie PEG-IFN+RBV, potom 24–44 týdnů
důvod pro zkrácení léčby	dosažení eRVR	dosažení RVR (4 týdny po přidání boceprevíru; 8 týdnů celkové terapie)
možnost zkrácení terapie, %	58 (24 týdnů)	44 (28 týdnů)
SVR při trojkombinaci, %	69–75	63–66
relaps po skončení léčby, %	9	9
hlavní nežádoucí účinky	vyrážka, anémie, pruritus, nauzea	anémie, kovová pachuť v ústech

PEG-IFN – pegylovaný interferon alfa
RBV – ribavirin
RVR – rapid virologic response – nedetekovatelná HCV RNA v séru v týdnu 4
eRVR – extended rapid virologic response – nedetekovatelná HCV RNA v séru v týdnech 4 a 12
SVR – setrvalá virologická odpověď

a ribavirinem. U pacientů již v minulosti léčených PEG-IFN a ribavirinem byl efekt trojkombinační léčby dokonce třikrát vyšší než při opakování léčby PEG-IFN a ribavirinem.

Boceprevir i telaprevir se podávají perorálně 3krát denně s jídlem. Určitou nevýhodou je velikost jednotlivých dávek léků – u bocepreviru jsou to 4 kapsle (800 mg) a u telapreviru 2 kapsle (750 mg). Ve všech klinických studiích se častěji ve větvích s bocepreviremem než v kontrolní dvojkombinační větvi objevovala anémie (49 % vs. 29 %) a dysgeusie (kovová pachuť v ústech – 37 %, resp. 43 % vs. 18 %). Předčasné ukončení léčby pro anémii však nebylo v trojkombinačních větvích významně častější než ve větvi kontrolní, konkrétně ve studii SPRINT-2 to byla 2 % versus 1 %.[10, 11]

I léčba telaprevirem je provázena anémií, která byla v klinických studiích ve větvích s teleprevirem častější než ve větvi kontrolní, např. ve studii ADVANCE to bylo 39 %, resp. 37 % vs. 19 %. Ve stejné studii byl v trojkombinačních větvích častější i exantém (35 %, resp. 37 % versus 24 %) a pruritus kůže (45 %, resp. 50 % versus 36 %). Předčasně musela být léčba telaprevirem kvůli exantému ukončena v 5 % a 7 % případů. Obecně se udává, že exantém po telapreviru je ve více než 90 % případů mírný, ekzematózní a dobře reaguje na léčbu (kortikosteroidy topicky, lokálně nebo celkově antihistaminika, vyhnout se pobytu na slunci).[12–14]

Vyrážka po telapreviru nemá charakter alergického exantému a dosud se vyskytlo jen několik případů těžkých kožních reakcí (toxická epidermální nekrolýza, Stevensův-Johnsův syndrom, generalizovaná bulózní erupce), ale i ty se po vysazení léčby zcela upravily. U těchto nejtěžších kožních projevů je nutné okamžitě vysadit telaprevir, PEG-IFN i ribavirin. V případě méně významných kožních manifestací se buď v léčbě za častějších kontrol pokračuje, nebo se vysadí telaprevir a pokud se do 7 dní stav zcela nebo velmi výrazně neupraví, přeruší se i léčba ribavirinem.[15]

VIROVÁ HEPATITIDA E

Přichází v České republice do úvahy jednak jako importovaná nákaza z rozvojových zemí, v posledních letech ale jednoznačně převládají nákazy získané v tuzemsku. Virus hepatitidy E (HEV) se přenáší fekálně kontaminovanou pitnou vodou nebo potravinami (zejména vepřovým masem a zvěřinou). Dlouhodobě je znám velmi těžký průběh onemocnění v posledním trimestru gravidity s mortalitou matky vyšší než 20 %. Zatím není známo, zda existuje po prodělané hepatitidě E doživotní imunita nebo jsou možné opakované infekce – HEV se vyskytuje nejméně v 5 genotypech. V posledních několika letech se v literatuře objevují kazuistiky dokumentující chronickou infekci HEV u imunosuprimovaných osob, a to zejména po transplantacích solidních orgánů (zejména ledvin).

ZÁVĚR

Úspěšnost léčby chronické hepatitidy C je v současnosti výrazně vyšší, než je tomu u chronické hepatitidy B. Zavedení telapreviru a bocepreviru vede k dalšímu zvýšení efektu antivirové léčby u nemocných chronicky infikovaných HCV. Naproti tomu – i přes stále narůstající spektrum léků účinných na infekci HBV – zůstává úspěšnost léčby zhruba stejná jako začátkem 90. let minulého století – to znamená, že k sérokonverzi HBeAg/anti-HBe dochází po 1 roce léčby maximálně u třetiny léčených. Ještě horší jsou výsledky léčby nemocných s HBeAg negativní chronickou hepatitidou B. Po skončení léčby se u naprosté většiny původně úspěšně léčených osob obnoví aktivní virová replikace.

Práce byla ve zkrácené formě přednesena na 17. národním dermatologickém kongresu v Brně, 7.–8. 10. 2011.

Prohlášení autora o spolupráci s farmaceutickými firmami: přednášející – Roche, Merck Sharp and Dohme, Medicom International, Bristol Mayers Squibb; zkoušející – Roche, Merck Sharp and Dohme, Gilead Science.

Literatura

1. **URBÁNEK, P.** *Infekce virem hepatitidy C.* 1. vyd., Praha : Galén, 2004.

2. **HUSA, P.** *Virové hepatitidy.* 1. vyd., Praha : Galén, 2005.

3. **ROUSSOS, A., KOILAKOU, S., KALAFATAS, C., et al.** *Lamivudine treatment for acute severe hepatitis B: report of a case and review of the literature.* Acta Gastroenterol Belg, 2008, 71, p. 30–32.

4. **TILLMANN, HL., HADEM, J., LEIFELD, L., et al.** *Safety and efficacy of lamivudine in patients with severe acute or fulminant hepatitis B, a multicenter experience.* J Viral Hepat, 2006, 13, p. 256–263.

5. **European Association for the Study of the Liver.** *EASL Clinical Practice Guidelines: Management of chronic hepatitis B.* J Hepatol, 2009, 50, p. 227–242.

6. **HUSA, P., PLÍŠEK, S., ŠPERL, J., URBÁNEK, P. (koordinátoři), GALSKÝ, J., HŮLEK, P., KÜMPEL, P., NĚMEČEK, V., VOLFOVÁ, M.** *Diagnostika a léčba chronické hepatitidy B. Doporučený postup ČHS a SIL ČLS JEP.* Datum vydání doporučení: duben 2009. 1. Prakt Lék, 2009, 89, s. 167–176; 2. Klin Mikrobiol Inf Lék, 2009, 15, s. 65–76.

7. **YU, ML., LEE, CM., CHUANG, WL., et al.** *HBsAg profiles in patients receiving peginterferon alfa-2a plus ribavirin for the treatment of dual chronic infection with hepatitis B and C viruses.* J Infect Dis, 2010, 202, p. 86–92.

8. **SONNEVELD, MJ., ZOUTENDIJK, R., JANSSEN, HLA.** *Hepatitis B surface antigen monitoring and management of chronic hepatitis B.* J Viral Hepatitis, 2011, 18, p. 449–457.

9. **URBÁNEK, P., HUSA, P., GALSKÝ, J., ŠPERL, J. (koordinátoři), KÜMPEL, P., NĚMEČEK, V., PLÍŠEK, S., VOLFOVÁ, M.** *Standardní diagnostický a terapeutický postup chronické infekce virem hepatitidy C (HCV). Doporučený postup České hepatologické společnosti a Společnosti infekčního lékařství ČLS JEP.* Datum vydání doporučení 18. března 2008, Čas Lék Čes, 2008, 146, I–XII.

10. **POORDAD, F., McCONE, JJR., BACON, BR., BRUNO, S., MANNS, MP., SULKOWSKI, MS., ET al., for SPRINT-2 Investigators.** *Boceprevir for untreated chronic HCV genotype 1 infection.* N Engl J Med, 2011, 364, p. 1207–1217.

11. **BACON, BR., GORDON, SC., LAWITZ, E., MARCELLIN, P., VIERLING, JM., ZEUZEM, S., et al. for HCV RESPOND-2 Investigators.** *Boceprevir for previously treated chronic HCV genotype 1 infection.* N Engl J Med, 2011, 364, p. 1207–1217.

12. **JACOBSON, IM., McHUTCHINSON, JG., DUSHEIKO, G., DI BISCEGLIE, AM., REDDY, KR., BZOWEJ, HM., et al. for ADVANCE Study Team.** *Telaprevir for previously untreated chronic hepatitis C virus infection.* N Engl J Med, 2011, 364, p. 2405–2416.

13. **SHERMAN, KE., FLAMM, SL., AFDHAL, NH., NELSON, DR., SULKOWSKI, MS., EVERSON, GT., et al.** *Telaprevir in combination with peginterferon alfa 2a and ribavirin for 24 or 48 weeks in treatment-naive genotype 1 HCV patients who achieved an extended rapid virological response: final results of Phase 3 ILLUMINATE study.* Hepatology, 2010, 52, 401A.

14. **ZEUZEM, S., ANDREONE, P., POL, S., LAWITZ, E., DIAGO, M., ROBERTS, S., et al.** *Telaprevir for retreatment of HCV infection.* N Engl J Med, 2011, 364, p. 2417–2428.

15. **Telaprevir French cohort ATU Protocol.** Dostupné na http://www.afssaps.fr.

Prof. MUDr. Petr Husa, CSc.
e-mail: phusa@med.muni.cz
Masarykova univerzita, Lékařská fakulta a Fakultní nemocnice Brno, Klinika infekčních chorob

Kožní syndromy spojené s adnexálními tumory

Kacerovská D.

Michal M., Vaněček T., Kazakov DV.

SOUHRN

Autoři popisují nejčastější syndromy spojené s adnexálními tumory kůže se zaměřením na kožní léze a molekulární genetiku těchto onemocnění.

KLÍČOVÁ SLOVA

kožní adnexální tumory • kožní syndromy • zárodečné mutace

SUMMARY

Kacerovská, D., Michal, M., Vaněček, T., Kazakov, DV. Dermal syndromes connected with adnexal tumors

The authors report the most common syndromes associated with adnexal tumors of the skin with emphasis on cutaneous lesions and molecular genetics of these disorders.

KEYWORDS

cutaneous adnexal tumors • cutaneous syndromes • germline mutations

BAZEXŮV-DUPRÉŮV--CHRISTOLŮV SYNDROM

Bazexův-Dupréův-Christolův syndrom (BDCS) je dominantně dědičné onemocnění vázané na X chromosom projevující se kongenitální hypotrichózou, folikulární atrofodermií, mílii, mnohočetnými bazocelulárními karcinomy a hypohidrózou. Toto onemocnění bývá ve většině případů diagnostikováno v dětském věku. Kůže je pravděpodobně jediným postiženým orgánem.

Hypotrichóza je obvykle difúzního typu, ale byly popsány i případy s lokalizovaným postižením kštice a obočí. Hypotrichóza se vyskytuje v dětství a s věkem má tendenci se zlepšovat.

Folikulární atrofodermie se vyskytuje až v 85 % případů BDCS a postihuje hřbety rukou a nohou, obličej, extenzorové partie loktů a kolenou. Klinicky se projevuje nenápadnými kožními depresemi, které mohou být přítomny již při narození anebo vznikají v průběhu života.

Milia se nacházejí až u 75 % pacientů s typickou predilekcí pro obličej. Končetiny, trup a hýždě mohou být postiženy vzácně. Milia jsou přítomna již při narození anebo vznikají během dětství.

Bazocelulární karcinomy u pacientů s BDCS se začínají objevovat mezi 20.–30. rokem života, avšak popsané věkové rozmezí jejich vzniku je mezi 9.–50. rokem života. Typickou lokalizací je obličej.

Z praktického hlediska je třeba u mladých pacientů, event. dětí s bazocelulárním karcinomem myslet v diferenciálnědiagnostické rozvaze na výše popsaný syndrom a dále na Gorlinův-Goltzův syndrom (syndrom bazocelulárního névu).

Gen zodpovědný za BDCS se nachází na X chromosomu v oblasti Xq24-q27.1.

GORLINŮV-GOLTZŮV SYNDROM (SYNDROM BAZOCELULÁRNÍHO NÉVU)

Gorlinův-Goltzův syndrom (syndrom bazocelulárního névu) je autosomálně dominantní dědičné onemocnění způsobené mutací genu *PTCH1*. V případě tohoto syndromu není postižena jen kůže, ale i další orgány. Diagnostická kritéria tohoto syndromu jsou shrnuta v Tab. 1. Kožní projevy zahrnují mnohočetné bazocelulární karcinomy, dolíčkování ve dlaních a na ploskách, Milia a infundibulární (epidermoidní) cysty.

Bazocelulární karcinomy u těchto postižených vznikají typicky v mladém věku, avšak mohou se objevovat už i u dětí. Nejčastější lokalizací je obličej a krk. Histopatologicky se neliší od svých sporadických protějšků, avšak u některých postižených převažuje infundibulocystická varianta bazocelulárního karcinomu.

Velmi typickým nálezem pro Gorlinův-Goltzův syndrom je dolíčkování ve dlaních a na ploskách, které se vyskytuje až u 80 % pacientů. Tento nález může chybět u malých dětí, avšak s věkem se stává velmi nápadným.

Milia se vyskytují u cca 30 % postižených s typickou periorbitální lokalizací a na čele.

Kožní infundibulární cysty mohou být mnohočetné, vyskytující se obvykle v akrální lokalizaci.

Jak již bylo zmíněno, gen zodpovědný za Gorlinův-Goltzův syndrom se nazývá *PTCH1*. Jedná se o tumor-supresorový gen, jehož mutační analýzu provádíme na našem pracovišti. Molekulární biologie vzniku nádorů u těchto pacientů odpovídá Knudsonově hypotéze dvou zásahů. Zárodečná mutace genu *PTCH1* na jedné alele je u 90 % hereditárních bazocelulárních karcinomů doplněna ztrátou heterozygozyty (LOH) v daném lokusu. Vývojové a skeletální abnormality jsou způsobeny zřejmě spíše v důsledku haploinsufience *PTCH1*. Spektrum mutací nalézaných v *PTCH1* genu je široké. Delece, inzerce, nonsense, missense a sestřihové mutace byly identifikovány po celé délce genu, nicméně nejčastěji se nacházejí ve 2 velkých extracelulárních a jedné velké intracelulární smyčce.

BROOKEŮV-SPIEGLERŮV SYNDROM A SYNDROM MNOHOČETNÝCH FAMILIÁRNÍCH TRICHOEPITELIOMŮ

Brookeův-Spieglerův syndrom (BSS) je autosomálně dominantní dědičné onemocnění charakterizované vznikem mnohočetných kožních adnexálních tumorů, a to cylindromů, spiradenomů, spiradenocylindromů a trichoepiteliomů (kribriformních trichoblastomů). Syndrom mnohočetných familiárních trichoepiteliomů je autosomálně dominantní dědičné onemocnění projevující se vznikem mnohočetných trichoepiteliomů (kribriformních trichoblastomů) bez nálezu cylindromu, spiradenomu a spiradenocylindromu. V současné době se posledně zmiňovaný syndrom považuje za fenotypickou variantu BSS. Tzv. familiární cylindromatóza prezentující se klinicky

Tab. 1	Diagnostická kritéria pro Gorlinův-Goltzův syndrom*
	Velká kritéria
1.	dva a více bazocelulárních karcinomů u osoby mladší 20 let
2.	keratocystické odontogenní tumory
3.	tři a více palmárních nebo plantárních vkleslin („dolíčkování“)
4.	bilamelární kalcifikace falx cerebri
5.	anomálie tvaru žeber
6.	postižení příbuzných prvního stupně
	Malá kritéria
1.	makrocefalie (obvod hlavy ≥ 97. percentilem)
2.	kongenitální malformace (rozštěp rtu nebo patra, vyklenutí čela, hypertelorismus)
3.	jiné skeletální abnormality
4.	radiologické abnormality
5.	ovariální fibrom
6.	meduloblastom

*** Ke stanovení diagnózy Gorlinova-Goltzova syndromu musí pacient splňovat 2 velká nebo 1 velké a 2 malá kritéria.**

Tab. 2	Diagnostická kritéria pro Birtův-Hoggův-Dubéův syndrom*
	Velká kritéria
1.	nejméně 5 fibrofolikulomů a trichodiskomů vzniklých v dospělém věku, z toho alespoň 1 histologicky ověřený
	Malá kritéria
1.	mnohočetné plicní cysty: bilaterálně, bazálně lokalizované plicní cysty vzniklé bez další zjevné příčiny, s nebo bez spontánního primárního pneumotoraxu
2.	nádory ledvin: včasný výskyt (< 50. rokem života) nebo multifokální nebo bilaterální nebo renální tumor s histologickými chromofobními a onkocytickými rysy dohromady
3.	postižení příbuzných prvního stupně

***Ke stanovení diagnózy Birtova-Hoggova-Dubéova syndromu musí pacient splňovat 1 velké nebo 2 malá kritéria.**

pouze mnohočetnými cylindromy je také považována za fenotypickou varinatu BSS. Pacienti s BSS mají mnohočetné spiradenomy, cylindromy a spiradenocylindromy, které jsou lokalizovány zejména na hlavě a krku s typickým postižením kštice, obličeje a periaurikulární oblasti. Tyto tumory vznikají obvykle kolem puberty a postupně jich přibývá s věkem. Závažnost postižení se liší případ od případu. Někteří pacienti mohou mít jen několik tumorů, zatímco u jiných se nacházejí stovky lézí postihující kůži celého těla. Jednotlivé nádory se klinicky projevují jako červené či lehce namodralé noduly hladkého povrchu. Jen vzácně se některé léze prezentují jako podkožní, dobře ohraničené rezistence kryté kůží normálního vzhledu. Postižení s BSS mívají navíc bilaterálně lokalizované, malé (0,2–1 cm), diskrétní papuly a noduly barvy kůže postihující oblast nazolabiálních rýh. Tyto léze morfologicky téměř vždy představují trichoepiteliomy.

U pacientů se syndromem mnohočetných familiárních trichoepiteliomů se vyskytují pouze trichoepiteliomy lokalizované prakticky jen na obličeji s typickým postižením nazolabiálních rýh a vnitřních partií obočí. Lokalizace mimo hlavu a krk je nesmírně vzácná.

Další orgány, které mohou být u BSS postiženy, jsou slinné žlázy, kde může vznikat membranózní typ bazocelulárního adenomu, který je histopatologicky identický s kožním cylindromem. Výskyt cylindromů u pacientů s BSS byl také dokumentován v prsu.

Gen zodpovědný za BSS se nazývá *CYLD* a jeho mutační analýzu provádíme na našem pracovišti. Jedná se o tumor-supresorový gen lokalizovaný na dlouhém raménku 16. chromosomu (16q12-q13). Spektrum mutací nalézaných v *CYLD* genu je široké. Z molekulárně genetického hlediska se jedná zejména o mutace způsobené posunem čtecího rámce díky malým inzercím či delecím v genu, záměny bází, které vedly k vytvoření předčasného stop kodónu, a mutace, které změnily místo sestřihu. Všechny tyto mutace predikují zkrácený protein.

BIRTŮV-HOGGŮV--DUBÉŮV SYNDROM

Birtův-Hoggův-Dubéův syndrom (BHDS) je autosomálně dominantní dědičné onemocnění charakterizované výskytem mnohočetných fibrofolikulomů a trichodiskomů. Kromě kožního nálezu jsou pacienti ohroženi vznikem tumorů ledvin a mnohočetných plicních cyst vedoucích ke spontánnímu pneumotoraxu. Diagnostická kritéria jsou shrnuta v Tab. 2.

Více než 90 % postižených má mnohočetné drobné papuly, velikosti 1–5 mm, barvy kůže, lokalizované na obličeji, krku a/nebo horní polovině trupu. Kožní léze se objevují mezi 3. a 4. dekádou života a histopatologicky představují fibrofolikulomy a trichodiskomy.

Mutace postihující gen *BHD*, který se nachází na krátkém raménku 17. chromosomu (17p11.2), jsou zodpovědné za BHDS. Nejčastěji se jedná o delece, inzerce či nonsense mutace způsobující zkrácení a ztrátu funkce BHD proteinu. V exonu 11 se nachází „hot-spot“ místo tvořené osmi cytosiny v řadě. Většina mutací se nachází právě zde. Jedná se o jednobázové inzerce či delece. Mutační analýzu tohoto genu provádíme na našem pracovišti.

CARNEYHO KOMPLEX

Carneyho komplex (CNC, zkratka z angl. Carney complex) je autosomálně dominantní dědičné onemocnění charakterizované mnohočetnými myxomy, kožními a slizničními pigmentovými lézemi a tumory, které mohou postihovat různé orgány a v některých případech vést k endokrinologickým abnormalitám. Tento syndrom byl popsán v roce 1985 J. Aidanem Carneym. Před rozpoznáním CNC jako samostatného syndromu byly tyto případy publikovány pod názvy „NAME“ syndrom (název pochází z počátečních písmen angl. Nevi, Atrial myxoma, Myxoid neurofibromas, Ephelides) nebo „LAMB“ syndrom (z angl. Lentigines, Atrial Myxomas, Blue nevi).

CNC představuje klinicky heterogenní onemocnění. Kožní projevy vyskytující

se u více než 75 % pacientů zahrnují myxomy, lentiginózní pigmentace, modré névy a epiteloidní modré névy. Myxomy mohou vznikat kdekoliv na kůži, avšak typickou oblastí jejich výskytu je oční koutek, víčko, zvukovod a prsní bradavka. Tyto benigní tumory bývají mnohočetné a mívají vzhled poměrně dobře ohraničených papul a nodulů, hladkého povrchu, barvy narůžovělé, namodralé nebo zbarvení kůže, velikosti od 0,2 do 5 cm. Větší léze bývají obvykle polypovitého tvaru, vznikající často ve zvukovodu. Lentigo se na kůži klinicky projevuje přítomností malých, hnědých makul, zejména kolem očí, rtů, na prstech, na dlaních a na genitální sliznici. Na rozdíl od lentiga modré a epiteloidní modré névy nemají typickou lokalizaci a mohou se vyskytovat kdekoliv na kůži jako malé pigmentované noduly. Kromě zmíněných kožních myxomů jsou pacienti s CNC ohroženi vznikem myxomů uložených v měkkých tkáních, prsu a srdci. Biologickým chováním se jedná o benigní tumory, avšak při lokalizaci nádoru v srdci je pacient paradoxně ohrožen na životě. Mortalita u těchto případů je cca 25 %. Diagnostická kritéria pro tento syndrom jsou uvedena v Tab. 3.

CNC je geneticky heterogenní onemocnění. Doposud byly zmapovány dvě chromosomální oblasti související s tímto syndromem. V oblasti 17q24 byl nalezen gen *PRKAR1A* (někdy označován jako gen CNC1), který kóduje regulační podjednotku cAMP – dependentní protein kinázy A, významnou efektorovou molekulu v mnohých endokrinních signálních drahách, a v oblasti 2p16 byl detekován lokus CNC2. Inaktivační mutace *PRKAR1A* genu bývá zjištěna cca u 70 % všech případů CNC. Doposud bylo popsáno více než 80 mutací zahrnujících bodové mutace, krátké delece, inzerce nebo komplexní změny. Rovněž byly detekovány rozsáhlé delece tohoto genu. Mutace může být zastižena v jakékoliv části *PRKAR1A* genu, avšak nejvíce se vyskytuje v exonech 3, 4, 6, 8 a 9 (číslování exonů podle NCBI referenční sekvence NG_007093.2). Dvě mutace vyskytující se nezávisle v několika nepříbuzných rodinách různého etnického původu byly navrženy jako tzv. „hot spots" mutace genu *PRKAR1A*, a to c.709-7del6 v intronu 8 a c.491-492delTG v exonu 6. V naší laboratoři rutinně provádíme vyšetření deseti kódujících exonů genu *PRKAR1A*, včetně exon-intronových spojů, z nádorové tkáně nebo periferní krve za použití PCR amplifikace a metody přímého sekvenování.

COWDENOVÉ SYNDROM

Cowdenové syndrom je autosomálně dominantní dědičné onemocnění charakterizované výskytem mnohočetných hamartomů s vysokým rizikem benigních a maligních tumorů štítné žlázy, prsu a endometria. Diagnostická kritéria pro tento syndrom jsou shrnuta v Tab. 4.

Kožní a slizniční léze zahrnující trichilemomy, akrální keratózu a papilomatózu jsou pro tento syndrom velmi důležitým znakem, neboť se nacházejí téměř u všech postižených a často svým vznikem předcházejí postižení vnitřních orgánů.

85–90 % pacientů má často mnohočetné trichilemomy lokalizované na obličeji. Projevy na sliznici dutiny ústní jsou také velmi typické a vyskytují se až u 80 % postižených. Tyto léze bývají často velmi prominentní a papilomatózní (tzv. orální papilomatóza). Akrální keratóza se vyskytuje zejména na extenzorových stranách končetin.

Gen zodpovědný za tento syndrom se nazývá *PTEN* a je lokalizován na dlouhém raménku 10. chromosomu (10q23.3).

Tab. 3 Diagnostická kritéria pro Carneyho komplex*

1.	lentiginózní pigmentace kůže s typickou lokalizací (rty, spojivka, vnitřní a vnější oční koutek, poševní sliznice a penis)
2.	myxomy (kožní, slizniční)**
3.	srdeční myxomy**
4.	myxomatóza prsu** nebo podezření na tuto diagnózu během magnetické rezonance
5.	primární pigmentovaná nodulární adrenokortikální choroba nadledvin**
6.	akromegalie způsobená adenomem hypofýzy produkující růstový hormon**
7.	velkobuněčný kalcifikující tumor ze Sertoliho buněk** nebo nález charakteristických kalcifikací během ultrasonografického vyšetření varlat
8.	karcinom štítné žlázy** nebo nález mnohočetných, hypoechogenních uzlů ve štítné žláze při ultrasonografickém vyšetření u mladého pacienta
9.	psamomatózní melanotický schwannom**
10.	modrý névus, epiteloidní modrý névus (mnohočetné)**
11.	prsní duktální adenom (mnohočetný)**
12.	osteochondromyxom**
	Doplňková kritéria
1.	postižení příbuzných prvního stupně
2.	inaktivační mutace *PRKAR1A* genu

* Ke stanovení diagnózy Carneyho komplexu musí pacient splňovat minimálně dvě výše uvedená kritéria anebo jedno z těchto kritérií společně s jedním doplňkovým kritériem.

** Diagnóza ověřena histologickým vyšetřením.

FAMILIÁRNÍ ADENOMATÓZNÍ POLYPÓZA A GARDNERŮV SYNDROM

Familiární adenomatózní polypóza (FAP) je autosomálně dominantní dědičné onemocnění charakterizované desítkami až stovkami (v některých případech tisíci) adenomatózních polypů tlustého střeva a konečníku, vznikajících během 2. dekády života. Téměř u každého pacienta dochází k malignímu zvratu některého z polypů, pokud není včas zahájena léčba. Gardnerův syndrom je fenotypická varianta FAP s nápadnými mimostřevními příznaky, které mohou sloužit jako marker pro včasné odhalení onemocnění, a tak v konečném důsledku vést k záchraně života pacienta.

Nejvýznamnějším kožním nálezem u Gardnerova syndromu jsou mnohočetné infundibulární (epidermoidní) cysty, které se vyskytují u více než poloviny pacientů. Cysty vznikají v časném věku, vzácně mohou být přítomny již při narození, a nejčastěji jsou lokalizovány na obličeji, ve kštici a na končetinách. Histopatologicky se ve většině případů neliší od svých sporadických protějšků, avšak u některých cystických struktur ve spojení s Gardnerovým syndromem byly popsány rysy napodobující pilomatrixom, kožní adnexální nádor s diferenciací do vlasových struktur. Tato matrikální diferenciace u infundibulárních cyst je vždy pro odečítajícího patologa vodítkem k podezření na tento syndrom. Mnohočetné pilomatrixomy byly také popsány u pacientů s FAP, avšak jejich nález není specifický, neboť se mohou vyskytovat i v rámci jiných syndromů.

Tab. 4	Diagnostická kritéria pro Cowdenové syndrom*
	Patognomická kritéria
1.	Adult Lhermitte-Duclos Disease (dysplastický gangliocytom mozečku)
2.	mukokutánní léze: trichilemmomy (obličej) akrální keratóza papilomatózní léze slizniční léze
	Velká kritéria
1.	karcinom prsu
2.	karcinom štítné žlázy (non-medulární)
3.	makrocefalie (obvod hlavy ≥ 97. percentil)
4.	karcinom endometria
	Malá kritéria
1.	další léze štítné žlázy
2.	mentální retardace (IQ ≤ 75)
3.	hamartomatózní intestinální polypy
4	fibrocystické onemocnění prsu
5.	lipomy
6.	fibromy
7.	tumory genitourinárního traktu (zejména karcinom ledvin)
8.	malformace genitourinárního traktu
9.	fibroidy dělohy

*** Ke stanovení diagnózy Cowdenové syndromu je zapotřebí jedno z následujících kritérií:**
1. Samotné patognomické mukokutánní léze, pokud jsou
a) 6 a více obličejových papul, z nichž 3 a více musí být trichilemmomy,
nebo
b) kožní obličejové papuly a orální slizniční papilomatóza,
nebo
c) orální slizniční papilomatóza a akrální keratóza,
nebo
d) 6 a více palmoplantárních keratózních lézí.
2. Jedno z následujících kritérií:
a) 2 a více velkých kritérií,
nebo
b) 1 velké a minimálně 3 malá kritéria,
nebo
c) minimálně 4 malá kritéria.
V rodině, kde jeden člen splňuje výše uvedená diagnostická kritéria Cowdenové syndromu,
u ostatních příbuzných se uvažuje o Cowdenové syndromu, pokud splňují některá z následujících kritérií:
a) patognomická kritéria
nebo
b) jakékoliv velké kritérium s malými kritérii nebo bez nich,
nebo
c) 2 malá kritéria,
nebo
d) anamnéza Bannayan-Riley-Ruvalcaba syndromu.

Typickým povrchovým měkkotkáňovým projevem u pacientů s FAP/Gardnerovým syndromem je tzv. nuchální typ fibromu, který postihuje stejnoměrně obě pohlaví. Navzdory názvu se tyto měkkotkáňové tumory nejčastěji vyskytují v rámci Gardnerova syndromu mimo šíjovou oblast zad, bývají často mnohočetné a zpravidla vznikají v 1. dekádě života. Klinicky se prezentují jako otok či nápadná podkožní rezistence.
V rámci FAP/Gardnerova syndromu byly popsány i jiné kožní projevy (např. lipomy, leiomyomy, neurofibromy, pigmentové kožní léze, bazocelulární karcinom), jejichž nález však není specifický pro daný syndrom.
U 70 až 80 % pacientů s FAP je přítomna tzv. kongenitální hypertrofie pigmentového epitelu sítnice (CHRPE). Jde o mnohočetné projevy postihující sítnici obou očí, které představují patognomický nález u FAP. CHRPE je obvykle přítomna od narození a je zcela asymptomatická. Ve většině případů nemá maligní potenciál, avšak bylo popsáno několik nízce maligních adenokarcinomů pigmentového epitelu sítnice vycházejících z ložisek CHRPE.
U FAP se často vyskytují osteomy, odontomy a abnormální zubní nálezy. Osteomy obvykle postihují jak dolní, tak horní čelist, bývají mnohočetné a vznikají kolem puberty. Většina z nich nezpůsobuje svému nositeli žádné potíže, některé však mohou vést k tvrdému zduření postižené čelisti, k narušení otvírání úst, k poruše řeči. Odontomy jsou nezhoubné nádory tvořené všemi složkami vyvíjejícího se zubu. Mohou být mnohočetné, nejčastěji postihují premolární oblast dolní a horní čelisti. Častým nálezem je i nadpočetný chrup. Tyto zuby jsou obvykle malé, kolíkovitého tvaru.
Je třeba ještě zmínit typickou komplikaci profylaktické kolektomie či jiného traumatu u pacientů s FAP, kterou je tzv. desmoid (agresivní fibromatóza). V porovnání s běžnou populací se u těchto nemocných vyskytuje tisíckrát častěji. Histopatologicky jde o lokálně agresivní proliferaci fibroblastů a myofibroblastů, nejčastěji postihující dutinu břišní (cca 80 %), břišní stěnu (10–15 %) a eventuálně jiné oblasti mimo břicho (cca 5 %). Přestože desmoid nemetastazuje, jeho komplikace v případě intraabdominální lokalizace (například obstrukce střeva a močovodu, perforace střevní stěny, krvácení, vznik enterokutánní píštěle) mohou být život ohrožující.
Gen zodpovědný za FAP a Gardnerův syndrom se nazývá *APC* gen a je lokalizován na dlouhém raménku 5. chromosomu (5q21-q22). U rodin s FAP bylo doposud identifikováno více než 800 různých mutací genu *APC*. Většina těchto mutací vede k produkci zkráceného – nefunkčního proteinu. Tento abnormální protein nemůže tlumit aktivitu B-cateninu, dochází k poruchám buněčného cyklu a tvorbě polypů, ze kterých mohou po kaskádě dalších genetických změn vznikat nádory. Polypy a nádory se nejčastěji objevují v tlustém střevě, ale mohou se vyvinout i na jiných místech, např. v horním trávicím traktu, mozku nebo štítné žláze.

MUIRŮV-TORREŮV SYNDROM

Muirův-Torreův syndrom (MTS) je autosomálně dominantní dědičné onemocnění, které zahrnuje kombinaci nejméně jednoho kožního nádoru se sebaceózní diferenciací a minimálně jednoho viscerálního tumoru. Stejně tak jsou kožním příznakem MTS mnohočetné keratoakantomy vyskytující se u mladých osob na místech chráněných před sluncem. Mezi nejčastější interní malignity asociované s tímto

syndromem patří karcinomy gastrointestinálního (cca 50 %) a urogenitálního traktu (25 %). Kožní léze ve většině případů předcházejí anebo se vyskytují současně s nádory vnitřních orgánů.

MTS je dnes považován za fenotypickou variantu mnohem častějšího hereditárního nepolypózního kolorektálního karcinomu (hereditary nonpolyposis colorectal cancer, HNPPC) neboli Lynchova syndromu, pro který je typický časný výskyt kolorektálních karcinomů lokalizovaných převážně v proximálním úseku tlustého střeva a obvykle asociovaných s dalšími malignitami postihujícími jiné orgány. Právě „otec" HNPCC Henry Lynch v roce 1981 poukázal na společnou možnou etiologii mezi MTS a HNPCC poté, co identifikoval pacienty s fenotypem MTS v rodině postižené HNPCC/Lynchovým syndromem. Následně bylo prokázáno, že oba syndromy jsou genetická onemocnění způsobená zárodečnou mutací v jedné alele některého z genů zodpovědných za opravy replikačních chyb v DNA, tzv. mismatch repair (MMR) genů, která po inaktivaci druhé alely téhož genu vede ke ztrátě exprese příslušného proteinu, což má za následek mimo jiné tzv. mikrosatelitní nestabilitu (microsatellite instability; MSI).

Kožní léze u MTS zahrnují nádory se sebaceózní diferenciací, a to sebaceózní adenom, sebaceom a extraokulární sebaceózní karcinom. Hyperplazie mazových žlázek může být také přítomna. Výskyt periokulárních sebaceózních tumorů u MTS je vzácný. Kožní tumory jsou většinou mnohočetné, ale byly popsány i případy solitárních lézí. Klinický obraz se neliší od jejich sporadických protějšků, které jsou statisticky častější. Obecně lze shrnout, že mnohočetné kožní nádory se sebaceózní diferenciací vyskytující se u jedinců před 50. rokem života nebo postihující tělní partie mimo obličej jsou silným indikátorem MTS. Stejně tak mnohočetné keratoakantomy vznikající na místech chráněných před sluncem u mladých osob slouží jako vodítko pro správnou diagnózu.

Histopatologicky se sebaceózní léze u MTS neliší od svých sporadických protějšků, avšak existuje několik morfologických rysů, které mohou u patologa vzbudit podezření na možnou asociaci s MTS. Jedná se o cystické změny, architekturu napodobující keratoakantom, intra- a peritumorální lymfocytární infiltraci, mucinózu a intra- a intertumorální heterogenitu.

Příčinou vzniku HNPCC/Lynchova syndromu a MTS je zárodečná mutace v některém z genů zodpovědných za opravy replikačních chyb v DNA (tzv. mismatch repair genů), což má za následek vznik nádorů charakteristických vysokým stupněm nestability v krátkých tandemových repeticích molekuly DNA (tzv. mikrosatelitech). Vodítkem k nalezení mutovaného genu je imunohistochemické vyšetření exprese MMR proteinů hMLH1, hMSH2, hMSH6 a hPMS2. Gen se ztrátou exprese je následně podroben vyšetření přímým sekvenováním. Na vzniku MTS se podílí především mutace v genech *hMSH2* a *hMLH1*, přičemž zárodečná mutace v genu *hMSH2* je převažující (90 %). Velmi vzácně může být příčinou i mutace v genu *hMSH6*.

Tab. 5 Diagnostická kritéria pro tuberózní sklerózu*

	Velká kritéria
1.	faciální angiofibromy a fibrózní plaky čela
2.	netraumatické ungvální a periungvální fibromy
3.	hypomelanotické makuly (3 a více)
4.	šagrénové skvrny (névus pojivové tkáně)
5.	vícečetné sítnicové nodulární hamartomy
6.	kortikální tubery
7.	subependymální noduly
8.	subependymální obrovskobuněčný astrocytom
9.	srdeční rabdomyom
10.	lymfangioleiomyomatóza
11.	renální angiomyolipom
	Malá kritéria
1.	vícečetné náhodně umístěné jamky (dolíčky) zubní skloviny
2.	hamartomatózní rektální polypy
3.	cysty kostí
4.	cerebrální radiální migrační dráhy bílé hmoty
5.	fibromy dásní
6.	non-renální hamartomy
7.	retinální bezbarvé skvrny
8.	kožní léze typu „confetti"
9.	vícečetné renální cysty

*** Definitivní diagnóza tuberózní sklerózy:**
a) 2 velká kritéria,
nebo
b) 1 velké kritérium a 2 malá kritéria.
Pravděpodobná diagnóza tuberózní sklerózy:
1 velké kritérium a 1 malé kritérium
Možná diagnóza tuberózní sklerózy:
a) 1 velké kritérium,
nebo
b) 2 a více malých kritérií.

TUBERÓZNÍ SKLERÓZA

Tuberózní skleróza je autosomálně dominantní dědičné onemocnění, které je charakterizováno variabilním fenotypem a vznikem mnohočetných tumorů a hamartomatózních lézí postihující různé orgány, a to mozek, kůži, oční sítnici, ledviny, srdce a plíce. Diagnostická kritéria jsou uvedena v Tab. 5. Kožní léze zahrnují hypopigmentované makuly, angiofibromy, periungvální fibromy (tzv. Koenenovy tumory), šagrénové skvrny a fibrózní plaky čela.

Hypopigmentované makuly mohou být jediným kožním nálezem u dětských pacientů. Pokud takové dítě trpí navíc epileptickými záchvaty, pak podezření na tuberózní sklerózu je velmi vysoké. Hypopigmentované makuly mohou být přítomny už při narození anebo vznikají v raném dětském věku. Počet těchto lézí se pohybuje od 2 do 40. Ve spojení s tuberózní sklerózou se rozdělují dva typy hypopigmentovaných makul, a to středně veliké až veliké tzv. „Fitzpatrikovy skvrny" a drobné konfety napodobující léze.

Angiofibromy obličeje, dříve nesprávně nazývané jako adenoma sebaceum, se vyskytují až u 85 % postižených. Začínají se objevovat ve 2. dekádě života a s věkem přibývají na počtu a velikosti. Typickou lokalizací je centrofaciální oblast se symetrickým a bilaterálním uspořádáním.

Velmi často kůže nad horním rtem není postižena, zatímco v nazolabiálních rýhách, na bradě a tvářích se angiofibromy vyskytují. Klinicky se jedná o růžové nebo načervenalé papuly s hladkým povrchem. Vzácně mohou tyto léze dosahovat i větších rozměrů (tzv. gigantické angiofibromy).
Šagrénové skvrny se nacházejí až u 50 % pacientů jako dobře ohraničené, ploché či lehce vyvýšené plaky, drsného povrchu, barvy žlutočervené nebo růžové. Predilekční oblastí je lumbosakrální partie zad.
Fibrózní plaky čela typicky postihují čelo a kštici a klinicky se projevují jako načervenalé, nahnědlé či barvy kůže plaky, které mohou být přítomny již při narození anebo vznikají v útlém dětském věku.
Periungvální fibromy (tzv. Koenenovy tumory) jsou typicky mnohočetné, kolem nehtů lokalizované noduly, které vznikají v období puberty a s věkem přibývají na počtu. Vzácně mohou být lokalizovány i subungválně.
Orální léze zahrnují dolíčkování zubní skloviny, fibromy a hyperplazii gingivy.
Příčinou vzniku tuberózní sklerózy je mutace v jednom ze dvou tumor-supresorových genů, a to *TSC1* lokalizovaného na dlouhém raménku 9. chromosomu (9q34) nebo *TSC2* lokalizovaného na krátkém raménku 16. chromosomu (16p13.3). Dvě třetiny případů vznikají jako nové mutace. Většina zárodečných mutací (85–90 %) jsou malé alterace, zatímco rozsáhlé delece jsou vzácné a postihují téměř výlučně *TSC2* gen. V tomto případě může být velkou delecí zasažena i část přilehlého *PKD1* genu, který je zodpovědný za autosomálně dominantní polycystickou chorobu ledvin. V takovýchto případech vzniká nově popsaný syndrom, tzv. ***TSC2/PKD1* syndrom dvou sousedních genů**, při kterém má postižený klasický fenotyp tuberózní sklerózy spojený s těžkým polycystickým postižením ledvin.

Práce byla prezentována v rámci 17. národního dermatologického kongresu v Brně, 8. 10. 2011.

Prohlášení autora o spolupráci s farmaceutickými firmami: nespolupracuje s žádnou farmaceutickou firmou.

Literatura

GROSSMANN, P., VANECEK, T., STEINER, P., et al. *Novel and recurrent germline and somatic mutations in a cohort of 67 patients from 48 families with Brooke-Spiegler syndrome including the phenotypic variant of multiple familial trichoepitheliomas and correlation with the histopathological findings in 379 biopsy specimens.* Am J Dermatopathol, 2012, in press.

KACEROVSKA, D., CERNA, K., MARTINEK, P., et al. *MSH6 mutation in a family affected by Muir-Torre syndrome.* Am J Dermatopathol, 2012, in press.

KACEROVSKA, D., KAZAKOV, DV., CERNA, K., et al. *Muir-Torre syndrom – fenotypická varianta Lynchova syndromu.* Cesk Patol, 2010, 46, s. 86–94.

KACEROVSKA, D., MICHAL, M., SIMA, R., et al. *Carneyho komplex.* Cesk Patol, 2011, 47, p. 192–197.

KACEROVSKA, D., REQUENA, L., MICHAL, M. et al. *Spectrum of cutaneous and soft tissue lesions in two Carney complex patients - adnexal induction versus authentic adnexal neoplasms.* Am J Dermatopathol, 2012, in press.

KACEROVSKA, D., SIMA, R., MICHAL, M., et al. *Carney complex: a clinicopathologic and molecular biological study of a sporadic case, including extracutaneous and cutaneous lesions and a novel mutation of PRKAR1A gene.* J Am Acad Dermatol, 2009, 61, p. 80–87.

KACEROVSKA, D., VRTEL, R., MICHAL, M., et al. *TSC2/PKD1 contiguous gene syndrome: a report of 2 cases with emphasis on dermatopathologic findings.* Am J Dermatopathol, 2009, 31, p. 532–541.

KAZAKOV, DV., BURG, G., ENG, C. *Cowden syndrome. In: LeBoit PE, Burg G, Weedon D, Sarasin A. World Health Organization Classification of Tumours. Pathology & Genetics Skin Tumours.* IARC Press, Lyon, 2006.

KAZAKOV, DV., GROSSMANN, P., SPAGNOLO, DV., et al. *Expression of p53 and TP53 mutational analysis in malignant neoplasms arising in preexisting spiradenoma, cylindroma, and spiradenocylindroma, sporadic or associated with Brooke-Spiegler syndrome.* Am J Dermatopathol, 2010, 32, p. 215–221.

KAZAKOV, DV., MICHAL, M., KACEROVSKA, D., McKEE, PH. *Cutaneous adnexal tumors.* Philadelphia : Lippincott Williams & Wilkins, 2012.

KAZAKOV, DV., SCHALLER, J., VANECEK, T., et al. *Brooke-Spiegler syndrome: report of a case with novel mutation in the CYLD gene and different types of somatic mutations in benign and malignant tumors.* J Cutan Pathol, 2010, 37, p. 886–890.

KAZAKOV, DV., SOUKUP, R., MUKENSNABL, P., et al. *Brooke-Spiegler syndrome: report of a case with combined lesions containing cylindromatous, spiradenomatous, trichoblastomatous, and sebaceous differentiation.* Am J Dermatopathol, 2005, 27, p. 27–33.

KAZAKOV, DV., THOMA-USZYNSKI, S., VANECEK, T., et al. *A case of Brooke-Spiegler syndrome with a novel germline deep intronic mutation in the CYLD gene leading to intronic exonization, diverse somatic mutations, and unusual histology.* Am J Dermatopathol, 2009, 31, p. 664–673.

KAZAKOV, DV., VANECEK, T., ZELGER, B., et al. *Multiple (familial) trichoepitheliomas: a clinicopathological and molecular study, including CYLD and PTCH gene analysis, of a series of 16 patients.* Am J Dermatopathol, 2011, 33, p. 251–265.

KAZAKOV, DV., ZELGER, B., RÜTTEN, A., et al. *Morphologic diversity of malignant neoplasms arising in preexisting spiradenoma, cylindroma, and spiradenocylindroma based on the study of 24 cases, sporadic or occuring in the setting of Brooke-Spiegler syndrome.* Am J Surg Pathol, 2009, 33, p. 705–719.

MICHAL, M. *Non-nuchal.type fibroma associated with Gardner´s syndrome. A hitherto-unreported mesenchymal tumor different from fibromatosis and nuchal-type fibroma.* Pathol Res Pract, 2000,196, p. 857–860.

MICHAL, M., BOUDOVA, L., MUKENSNABL, P. *Gardner´s syndrome associated fibromas.* Pathol Int, 2004, 54, p. 523–526.

MICHAL, M., FETSCH, JF., HES, O., MIETTINEN, M. *Nuchal-type fibroma: a clinicopathologic study of 52 cases.* Cancer, 1999, 85, p. 156–163.

SIMA, R., VANECEK, T., KACEROVSKA, D., et al. *Brooke-Spiegler syndrome: report of 10 patients from 8 families with novel germline mutations: evidence of diverse static mutations in the same patient regardless of tumor type.* Diagn Mol Pathol, 2010, 19, p. 83–91.

[1, 2]MUDr. Denisa Kacerovská, Ph.D., [1, 2]prof. MUDr. Michal Michal, [1, 2]RNDr. Tomáš Vaněček, Ph.D., [1, 2]doc. MUDr. Dmitry V. Kazakov, CSc.
e-mail: kacerovska@medima.cz

[1]Univerzita Karlova v Praze, Lékařská fakulta a Fakultní nemocnice Plzeň, Šiklův patologicko-anatomický ústav

[2]Bioptická laboratoř s. r. o., Plzeň

Imunosupresiva – 2. část

Fialová J.

Vojáčková N., Hercogová J.

SOUHRN

Imunosupresiva jsou chemicky různorodé látky, které zasahují na různých úrovních imunitních procesů. Původně byla využívána v transplantační medicíně a v onkologii. Dnes nachází široké uplatnění v dermatologii v terapii alergických chorob, bulózních onemocnění, závažné atopické dermatitidy, psoriázy a dalších autoimunitních a chronicky zánětlivých nemocí. Při plánování léčby imunosupresivy musíme komplexně zvážit indikace, kontraindikace, nežádoucí účinky či lékové interakce přípravku. Obzvláště u starších či polymorbidních pacientů je třeba porovnat léčebné účinky a očekávaný přínos terapie proti nežádoucím účinkům a možným komplikacím, které může léčba přinášet.
Nejčastěji používanými imunosupresivy v dermatologii jsou kortikosteroidy (prednizon, metylprednizon, dexametazon, hydrokortizon). Azathioprin a cyklofosfamid se podávají v kombinaci s kortikosteroidy jako tzv. steroidy šetřící léky. Umožňují totiž snížení dávky kortikosteroidů, a tím snížení jejich nežádoucích účinků. Při kontraindikaci kortikosteroidů a ve specifických případech se mohou použít samostatně. Cyklosporin a metotrexát se využívají hlavně v léčbě závažné formy psoriázy. Cyklosporin navíc přináší úlevu pacientům se závažným atopickým ekzémem. Dapson je sice chemoterapeutikum, ale pro svůj imunosupresivní účinek je lékem volby u dermatitis herpetiformis Duhring. Léčba imunosupresivy vyžaduje pravidelné sledování pacientů zahrnující klinické vyšetření, laboratorní testy a přístrojová vyšetření.

KLÍČOVÁ SLOVA

kortikosteroidy • azathioprin • cyklofosfamid • cyklosporin • metotrexát • dapson

SUMMARY

Fialová, J.,Vojáčková, N., Hercogová, J. Immunosuppressants
Immunosuppressants are chemically diverse substances that interfere at different levels of immune processes. Originally they were used in transplant medicine and oncology. Today they are also widely used in dermatology in the treatment of allergic diseases, bullous diseases, severe atopic dermatitis, psoriasis and other autoimmune and chronic inflammatory diseases. When planning immunosuppressive treatment we must comprehensively consider the indications, contraindications, side effects and drug interactions of each product. Especially in elderly or polymorbid patients we should consider the therapeutic effects and expected benefits of therapy and compare them with the potential side effects and complications that treatment can bring.
The most commonly used immunosuppressants in dermatology are corticosteroids (prednisone, methyl-prednisone, dexamethasone, hydrocortisone). Azathioprine and cyclophosphamide are used in combination with corticosteroids as a so-called steroid sparing drugs. They enable a dose reduction of corticosteroids, thus reducing their adverse effects. When corticosteroids are contraindicated and in specific cases azathioprine and cyclophosphamide can be used separately. Cyclosporine and methotrexate are used mainly to treat severe forms of psoriasis. On top of that cyclosporine brings relief to patients with severe atopic eczema. Although dapsone is a chemotherapeuticum, it is the drug of choice in dermatitis herpetiformis Duhring for its immunosuppressive effect. Immunosuppressive therapy requires regular monitoring of patients, including clinical examination, laboratory tests and instrumental tests.

KEYWORDS

corticosteroids • azathioprine • cyclophosphamide • cyclosporine • methotrexate • dapson

CYKLOSPORIN

CHARAKTERISTIKA A MECHANISMUS ÚČINKU

Cyklosporin (cyklosporin A, CyA) je cyklický undekapeptid poprvé získaný v 70. letech 20. století z houby *Tolypocladium inflatum Gams*. Patří do skupiny inhibitorů kalcineurinu. Cyklosporin po vazbě na cytoplazmatický imunofilin T-buněk (cyklofilin A) inhibuje aktivitu kalcineurinu (cytosolický protein řazený mezi fosfatázy), a tím defosforylaci NFAT (nukleární faktor aktivovaných T-lymfocytů). Tím je inhibována translokace do jádra a následně utlumena transkripce a proteosyntéza aktivačních cytokinů, jako jsou interleukin 2, 3, 4, interferon gama (IFN gama), tumory nekrotizující faktor (TNF alfa), granulocytární/makrofágový stimulační faktor. Výsledkem je inhibice aktivace T-lymfocytů. Díky své chemické struktuře (nemá volnou karboxy- či aminoskupinu) je nerozpustný ve vodě. Jeho velká molekulová hmotnost 1202 Da znemožňuje lokální aplikaci. Ale v klinických výzkumech jsou nyní nosiče, např. PGLA (poly-glyco-lactic acid) nanočástice, které lokální podání zřejmě umožňují. Cyklosporin je vysoce lipofilní látka, tedy dobře proniká přes membrány a do tkání. V současné době je podáván perorálně a intravenózně.

FARMAKOKINETIKA

Pro farmakokinetiku CyA je typická variabilita biologické dostupnosti. Ta mimo jiné může být způsobena zhoršenou absorpcí. U dříve používané klasické formy byla absorpce pomalá, neúplná a závislá na hladině žlučových kyselin ve střevě. Novější lékové formy označované jako mikroemulze tyto parametry zlepšují. Současné požití tučného jídla nebo průjmové onemocnění snižují jeho biologickou dostupnost, naopak požití před jídlem dostupnost zvyšuje. Cyklosporin A je absorbován v tenkém střevě, koncentrace v krvi vrcholí u většiny pacientů za 1 až 2 hodiny. V krvi je 58 % CyA vázáno na erytrocyty, 4 % na granulocyty, 5 % na lymfocyty a 33 % je volně v plazmě. Maximální plazmatická koncentrace v případě podání mikroemulzní lékové formy je dosažena za 1,5 až 2 hodiny. CyA je vylučován do mateřského mléka a prochází placentární bariérou. Biotransformace CyA probíhá hlavně v játrech prostřednictvím cytochromu P450, především podrodinou P450 3A, a dále je CyA substrátem a inhibitorem intestinál-

ního transmebránového transportního proteinu p-glykoproteinu (P-gp). Aktivita těchto proteinů může být u jednotlivých pacientů rozdílná. Ovlivňují ji faktory jako genetický polymorfismus či současně podávané léky, které patří rovněž mezi inhibitory či induktory P-gp a cytochromu P450 3A4. Primárně je CyA vylučován žlučí, pouze malá část močí a stolicí. Jeho eliminační poločas je 8 až 27 hodin.

INDIKACE

Jako selektivní imunosupresivum se používá v dermatologii převážně k celkové terapii závažné formy psoriázy a těžkého atopického ekzému, dále u Behçetovy choroby, chronické kopřivky, alergické kožní vaskulitidy, Henochovy-Schönleinovy purpury. Mimo dermatologii se cyklosporin používá hlavně v transplantační medicíně, dále u pacientů s těžkou revmatoidní artritidou, psoriatickou artritidou, juvenilní idiopatickou artritidou, u nefrotického syndromu, u systémového lupus erythematodes, u dermatomyozitidy/polymyozitidy, endogenní uveitidy a primární biliární cirhózy.

PODÁVÁNÍ

Nejširší využití v dermatologii představuje cyklosporin v terapii závažné formy psoriázy a atopického ekzému. Léčba musí být přísně individuální, odpovídající variabilitě onemocnění. Starší pacienti by měli být léčeni pouze při obzvláště závažné psoriáze a atopickém ekzému a je u nich nutno velmi pečlivě monitorovat funkci ledvin. U obézních pacientů podáváme dávku vypočtenou na ideální tělesnou hmotnost pacienta.

Podávání cyklosporinu se doporučuje před jídlem. Denní dávka by neměla přesáhnout 300 mg denně. U psoriázy se doporučuje počáteční dávka 2,5 mg/kg/den rozdělená do dvou dílčích dávek. Nedojde-li po 4–6 týdnech ke zlepšení stavu, zvyšujeme postupně dávku o 0,5 mg/kg/den za 2 týdny (v případě uspokojivých laboratorních a klinických parametrů) až na dávku maximální, a to 5 mg/kg/den. Nedojde-li ani poté během 4–6 týdnů ke zlepšení, lék vysazujeme. U pacientů, jejichž klinický stav vyžaduje rychlé zlepšení, můžeme zahájit léčbu maximální denní dávkou. V případě uspokojivé klinické odpovědi lék vysazujeme. Protože náhlé vysazení cyklosporinu bývá velmi často spojeno s relapsem onemocnění, je lépe zvolit režim postupného vysazení. Doporučováno je 0,5–1 mg/kg za 2–4 týdny nebo 1 mg/kg za 4 týdny. Vzhledem ke gramáži tablet je praktické snížení o 50 mg za 3–4 týdny nebo o 25 mg za 2 týdny až do úplného vysazení. Doporučená doba podávání účinné dávky při krátkodobé terapii je 10–16 týdnů. U některých pacientů však i postupné vysazení léčby vede k relapsu onemocnění. V tomto případě je možné léčbu znovu zahájit dříve účinnou dávkou a zvolit režim kontinuální udržovací terapie. Zde je nutné dávku individuálně titrovat na nejnižší účinnou dávku. Ale dlouhodobé podávání cyklosporinu u psoriázy by mělo být výjimečné, vhodnější je zvolit jiný typ léčby.

U atopické dermatitidy se doporučované denní dávky pohybují v rozmezí mezi 2,5–5,0 mg/kg/den a podávají se rovněž rozdělené do dvou dílčích dávek. Pokud není počáteční dávkou 2,5 mg/kg/den dosaženo během 2 týdnů uspokojivého léčebného efektu, je možné dávku rychle zvýšit na maximální dávku 5,0 mg/kg/den. U zvlášť závažných případů je možné dosáhnout rychlého terapeutického účinku zahájením terapie dávkou 5,0 mg/kg/den. Po dosažení odpovídajícího terapeutického účinku by měla být dávka postupně snižována a lék úplně vysazen. Případný relaps je možné zvládnout další léčebnou kúrou cyklosporinem. Pro dosažení uspokojivého terapeutického účinku stačí někdy léčba po dobu 8 týdnů, ale byla dobře tolerována i léčba trvající jeden rok. Zkušenosti s dlouhodobým použitím cyklosporinu u dětí jsou zatím omezené, proto je u dětských pacientů s atopickým ekzémem doporučováno jeho podávání maximálně po dobu 2 let.

LÉKOVÉ INTERAKCE

Díky farmakokinetice cyklosporinu (biotransformace na cytochromu P450, inhibice izoenzymu CYP3A4, inhibice P-glykoproteinu, inhibice transportního systému organických aniontů, inhibice transportní pumpy žlučových kyselin) může docházet k velkému množství lékových interakcí s léčivy využívajícími ke své biotransformaci stejné mechanismy. V některých případech je proto současné podávání kontraindikováno (**bosentan, darifenacin, lercanidipin, rosuvastatin, takrolimus, živé atenuované vakcíny**), u některých léků je nutno snížit jejich dávku (**lovastatin, simvastatin**). Jinde musíme monitorovat hladinu cyklosporinu v krvi a dávku cyklosporinu případně navýšit či snížit. Mezi léky, které zvyšují plazmatické hladiny cyklosporinu v krvi, patří hlavně **alopurinol, amiodaron, bromokriptin, klaritromycin, kolchicin, danazol, diltiazem, erytromycin, flukonazol, acetazolamid, azitromycin, bezafibrát, ceftriaxon, kotrimoxazol, sulfasalazin, metronidazol**. Dokonce látky obsažené v grapefruitové šťávě mohou zvyšovat hladiny až o 40 %. Mnoho léčiv (**karbamazepin, efavirenz, orlistat, fenytoin, rifampicin, tiklodipin, azathioprin, kolestyramin, terbinafin, chinin, dexametazon, třezalka tečkovaná**) ovšem působí naopak a hladinu cyklosporinu snižují. Cyklosporin může významně zvyšovat hladiny některých léků (**amiodaron, diklofenak, dioxin, doxekatel, doxorubicin, epirubicin, ezetimib, vinblastin, vinkristin, morfin, fexofenadin, sirolimus**), a tím zvyšovat jejich účinnost, ale i riziko nežádoucích účinků. V případě podávání těchto léčiv současně s cyklosporinem musíme monitorovat případné projevy toxicity. Cyklosporin oslabuje účinek vakcín. Dále prostřednictvím stejného či podobného mechanismu účinku může docházet k zesílení imunosupresivního účinku, jako je tomu u **takrolimu, sirolimu a leflunomidu**, či k potenciaci nežádoucích účinků, např. nefrotoxicity (**gentamycin, vankomycin**) nebo hyperkalemického účinku (**kalium šetřící diuretika**).

NEŽÁDOUCÍ ÚČINKY

Nežádoucí účinky při terapii cyklosporinem jsou převážně vázané na dávku léku a obvykle při snížení dávky vymizí. U pacientů léčených cyklosporinem se nejčastěji setkáme s nauzeou, bolestí hlavy, hypertenzí, bolestmi svalů a kloubů, parestéziemi a nefrotoxicitou i hyperurikémií. Dále můžeme zaznamenat hyperplazii dásní, hirzutismus, hyperlipidémii, diabetes, hyperkalémii, hypomagnezémii, výjimečně gynekomastii, hepatopatii, pankreatitidu, hemolyticko-uremický syndrom či anafylaxi. Z dalších nežádoucích účinků byla popsána anémie, trombocytopenie i leukopenie, trombotické komplikace včetně embolie, poruchy srdečního rytmu, neurologické symptomy (zmatenost, poruchy vidění, deprese, halucinace). Vzácně byly popsány myopatie, peptický vřed. Podobně jako u jiných imunosupresiv predisponuje léčba cyklosporinem pacienty k rozvoji různých virových, bakteriálních, mykotických i parazitárních infekcí. Atopický ekzém je často komplikován infekcí kůže kmenem *Staphylococcus aureus*.

Nežádoucím účinkem terapie psoriázy cyklosporinem je vyšší riziko vzniku nemelanomového kožního karcinomu v porovnání se zdravou neléčenou populací. Toto riziko se zvyšuje s větší délkou a silou imunosuprese, stejně tak s fotochemoterapií v anamnéze.

V průběhu léčby cyklosporinem u psoriázy byly zaznamenány jednotlivé případy

lymfoproliferativní choroby, reagovaly však příznivě na okamžité přerušení léčby. Výskyt lymfadenopatie je častý při exacerbaci atopické dermatitidy, na rozdíl od lymfoproliferativního onemocnění, ale regreduje při celkovém zlepšení klinického stavu ekzému.

OPATŘENÍ PŘI NEŽÁDOUCÍCH ÚČINCÍCH

Dojde-li u pacientů bez hypertenze v anamnéze ke zvýšení krevního tlaku na 160/90 mmHg ve 2 po sobě jdoucích měřeních, snížíme dávku cyklosporinu o 25–50 %. Nedojde-li k úpravě krevního tlaku, je třeba léčbu ukončit nebo se doporučuje podání antihypertenzív. Zde jsou nejvhodnější blokátory kalciových kanálů, a to amlodipin nebo isradipin. Podání nifedipinu je třeba se vyhnout pro riziko hypeplazie dásní, stejně tak diltiazemu, nikardipinu a verapamilu, které zvyšují hladinu CyA. Inhibitory angiotenzin konvertujícího enzymu a kalium šetřící diuretika by pro synergický účinek s cyklosporinem na hladinu draslíku (riziko hyperkalémie) neměly být podány.

Nefrotoxicitu cyklosporinu monitorujeme hladinou kreatininu, popř. hodnotou clearance kreatininu. Zvýší-li se hodnota sérového kreatininu o více než 30 % v porovnání s hodnotou před léčbou, snižujeme dávku o 25–50 % a kontrolní odběry provádíme za 1 měsíc. Nezmění-li se hodnota, lék vysazujeme. U zvýšení hodnoty sérového kreatininu o 50 % snižujeme dávku cyklosporinu o 50 % a kontrolujeme za 1 měsíc.

Zaznamenáme-li elevaci sérových lipidů (triglyceridů či nízkodenzitního lipoproteinu), doporučíme pacientovi nízkotučnou dietu. Nedojde-li k úpravě, lék vysazujeme. Podání statinů vzhledem k lékovým interakcím je třeba se vyhnout, zvyšují riziko myopatie. U dalších dyslipidemik, jako jsou fibráty, byl zaznamenán nefrotoxický účinek. Ezetimib může být podán, ale vykazuje zvýšené riziko hyperplazie dásní. Hypomagnezémii řešíme dietou bohatou na hořčík nebo podáváním hořčíku v dávce 200 mg denně. Přirozeným zdrojem hořčíku je především rostlinná strava, jako jsou luštěniny, rýže, ovesné vločky, ořechy, mandle, slunečnicová semínka, ale i čokoláda a některé produkty moře (mušle, krabi). Hladinu hořčíku není nutné pravidelně monitorovat, pouze v případě obtíží pacienta, které přichází v podobě rozmanitých neurologických symptomů (bolesti hlavy migrenózního charakteru, křeče svalů, parestézie). Pro riziko hyperkalémie je nutný zvýšený příjem tekutin (2–3 litry denně) a dieta s nízkým obsahem kalia. Je třeba omezit příjem čerstvé zeleniny a ovoce, hlavně brambor, banánů, meruněk a pomerančů, mají vysoký obsah draslíku. Vysoký obsah draslíku má rovněž maso a mléko.

Důležitým opatřením pro pacienty na dlouhodobé imunosupresivní terapii je důsledná fotoprotekce. Je nutné pacienty poučit o celoroční každodenní protekci všech nechráněných částí těla (hřbety rukou, předloktí, hlava, krk) před ultrafialovým zářením, neboť tímto opatřením riziko nemelanomových kožních karcinomů prokazatelně klesá. Pacienti během terapie cyklosporinem nesmí současně podstupovat světloléčbu.

Infekce kůže není absolutní kontraindikací pro léčbu cyklosporinem, ale infekce by měla být kontrolována vhodným antibiotikem, ovšem s ohledem na lékové interakce. V případě aktivní infekce *Herpes simplex* postupujeme podobně. Nejprve léčíme virovou infekci buď cíleně antivirotikem, či pouze symptomaticky, a teprve poté zahajujeme terapii cyklosporinem. V případě, že se objeví infekce během podávání cyklosporinu, tak nejde-li o závažnou infekci, léčbu nepřerušujeme.

Lymfadenopatii zjištěnou při léčbě cyklosporinem pečlivě monitorujeme a perzistuje-li i při ústupu aktivity onemocnění či infekce, verifikujeme histopatologicky.

Hladinu cyklosporinu v krvi lze monitorovat. Toto vyšetření v České republice provádí některé laboratoře a doporučuje se v mimořádných situacích, jako jsou výskyt nežádoucích účinků u pacienta, v případě neúčinnosti léčby nebo užívá-li pacient jiné léky, u kterých jsou známé interakce s cyklosporinem.

Tab. 1 Kontraindikace – cyklosporin

Absolutní	Relativní
● renální insuficience	● PUVA > 1000 J/cm^2 (> 200 ozáření)
● nekompenzovaná hypertenze	● současná fototerapie
● závažné infekční onemocnění	● současná jiná imunosupresivní terapie
● současná PUVA terapie	● těhotenství, gravidita
● maligní onemocnění právě probíhající	● očkování živými vakcínami
● maligní onemocnění v anamnéze (kromě léčeného bazocelulárního a spinocelulárního in situ karcinomu)	● závažné jaterní onemocnění, hypeurikémie, hyperkalémie
● imunodeficience primární a sekundární	● epilepsie
	● současná terapie retinoidy nebo terapie 4 týdny před nasazením cyklosporinu
	● dlouhodobá léčba metotrexátem v anamnéze
	● současná léčba přípravky s ricinovým olejem
	● psoriáza zhoršená léky či infekcí
	● současná terapie nefrotoxickými léky

KONTRAINDIKACE

Viz Tab. 1.

LABORATORNÍ A KLINICKÉ KONTROLY

Před nasazením léku vyšetřujeme krevní tlak, sedimentaci, krevní obraz s diferenciálem, sérový kreatinin, ureu, kyselinu močovou, glykémii, natrium, kalium, magnézium, jaterní enzymy (aspartátaminotransferáza, alaninaminotransferáza, alkalická fosfatáza, gamaglutamyltransferáza), bilirubin, C-reaktivní protein, moč chemicky a sediment, sérové lipidy. Dále je třeba před léčbou provést test gravidity a vyšetření k vyloučení infekčních hepatitid (HBsAg, anti HBc total, anti HBs, anti HCV). U plánované dlouhodobé léčby se doporučuje provedení vyšetření k vyloučení tuberkulózy, a to skiagram plic a Mantoux test či lépe vyšetření Quantiferon TB-Gold (nepřímý test pro diagnostiku latentní a aktivní tuberkulózy). Zvážíme i provedení vyšetření HIV a sérologie syfilidy.

Za 14 dní po nasazení terapie kontrolujeme krevní tlak, krevní obraz s diferenciálem a základní biochemické vyšetření včetně hladiny natria, kalia. Dále provádíme jedenkrát měsíčně kontrolu krevního tlaku a laboratorní vyšetření (sedimentaci, krevní obraz s diferenciálem, natrium, kalium, jaterní enzymy, bilirubin, kyse-

linu močovou, glykémii). Jedenkrát za 2 až 3 měsíce ještě navíc provedeme vyšetření moči chemicky a sedimentu a vyšetření sérových lipidů.

TĚHOTENSTVÍ A KOJENÍ

Americký Úřad pro kontrolu potravin a léků, FDA (Food and Drug Administration) zařadil cyklosporin do kategorie C. Cyklosporin ve studiích na zvířatech nevykazoval mutagenní ani teratogenní účinek, ale zvyšoval prenatální i postnatální úmrtnost a snižoval hmotnost plodu. Protože neexistují adekvátní kontrolované klinické studie u těhotných žen, léčiva s obsahem cyklosporinu se nesmí užívat v těhotenství, pokud potenciální přínos pro matku nezdůvodní potenciální riziko pro plod. Ženy léčené cyklosporinem by neměly kojit, protože léčivo přechází do mateřského mléka.

METOTREXÁT

CHARAKTERISTIKA A MECHANISMUS ÚČINKU

Prvním systémovým lékem v léčbě středně těžké až těžké psoriázy byl metotrexát. Stále patří k nejčastěji předepisovanému léku u psoriázy. Poprvé jeho účinnost v terapii psoriázy popsali Edmunson a Guy v roce 1958. Hlavním účinkem je inhibice dihydrofolátreduktázy (enzym redukující kyselinu listovou na kyselinu tetrahydrolistovou). Výsledkem je blokáda syntézy purinů a pyrimidinů, a tím pokles syntézy DNA (deoxyribonukleové kyseliny) a RNA (ribonukleové kyseliny). Inhibicí syntézy nukleových kyselin v aktivovaných T-lymfocytech a proliferujících keratinocytech u psoriázy působí metotrexát antiproliferativně a imunomodulačně. Protizánětlivý účinek je dán intracelulárně zvýšeným adenozinem, který inhibuje produkci prozánětlivých cytokinů, chemotaxi neutrofilů, expresi adhezívních molekul i humorální odpověď.

FARMAKOKINETIKA

U dospělých je absorpce po perorálním podání závislá na dávce. V dávkách 30 mg/m² nebo nižších je metotrexát dobře absorbován, byly však zjištěny velké rozdíly v biologické dostupnosti v rozmezí 28–94 % v porovnání s intravenózně podanou látkou. Strava zpomaluje absorpci a snižuje maximální dosaženou koncentraci. Maximální plazmatické koncentrace je dosaženo do 1–2 hodin, sérový eliminační poločas je 6–7 hodin. Biologická dostupnost po intramuskulárním podání se udává 45–85 %. MTX je metabolizován především v játrech, vylučován je z 30–80 % ledvinami a z 3–23 % žlučí.

INDIKACE

Hlavní indikací v dermatologii zůstává psoriáza. Dříve se metotrexát podával u psoriázy pouze v monoterapii, dnes se využívá i v kombinaci s biologickou léčbou. U diagnóz, jako jsou dermatomyozitida, sklerodermie, sarkoidóza nebo chronická kopřivka, je možné použít metotrexát jako lék další volby. V rámci skupiny DMARD (chorobu modifikující léky pro léčbu revmatoidní artritidy) je lékem první volby a také stěžejním lékem do kombinací s ostatními DMARD i s biologickými léky v léčbě revmatoidní artritidy. Další využití nachází metotrexát v léčbě leukémií a lymfomů, např. i mycosis fungoides.

PODÁVÁNÍ

Terapii psoriázy u žen je doporučeno zahájit bezprostředně po menstruaci. U dospělých je doporučeno týdenní dávkovací schéma 10–25 mg. Převažuje volba perorální formy. Podání intramuskulární, subkutánní nebo intravenózní volíme s výhodou u nespolupracujících pacientů nebo při gastrointestinální intoleranci perorální formy. Úvodní dávka je obvykle 5 mg. Je-li kontrolní laboratorní vyšetření za 1 týden po podání léčiva bez patologie, dávku zvyšujeme. Rozmezí týdenních dávek u pacientů s psoriázou se pohybuje od 7,5 mg do 25 mg týdně. Maximální dávka je 30 mg týdně. Týdenní dávku je možné podat najednou nebo rozděleně ve 3 jednotlivých dávkách po 12 hodinách. U pacientů vyššího věku je bezpečnější první dávku redukovat na 2,5 mg. U většiny pacientů dochází ke zlepšení do 4 týdnů a optimálního výsledku je dosaženo za 2–3 měsíce. Po dosažení optimálního klinického výsledku je doporučeno snížit dávku na nejnižší udržovací, popřípadě lék vysadit. Přerušení léčby obvykle znamená relaps symptomů do 2 týdnů až 6 měsíců.

LÉKOVÉ INTERAKCE

Existuje celá řada léčiv, která různými mechanismy ovlivní hladinu léčiva v séru a takto zvýší riziko toxicity. Po absorpci se metotrexát váže na sérový albumin. Nesteroidní protizánětlivé léky (NSAID), jako jsou **salicyláty, naproxen, ibuprofen, indometacin, fenylbutazon** a jiné, mohou snižovat vazbu metotrexátu k albuminu, a tedy zvyšovat jeho hladinu v séru. Tuto vlastnost ale z nesteroidních protizánětlivých léků nemají **ketoprofen, flurbiprofen, piroxikam a meloxikam**. K dalším léčivům, která mohou snižovat vazbu metotrexátu k albuminu, a tedy zvyšovat jeho hladinu v séru, patří **sulfonamidy, fenytoin, tetracykliny, chloramfenikol a trimetoprim, kyselina paraaminobenzoová, doxorubicin, bleomycin, cyklofosfamid, aminoglykosidová antibiotika, alopurinol, vinkristin, hydrokortizon, prednizon, asparginázа, cytarabin**. Jiným mechanismem působí léky jako **kolchicin, cyklosporin, probenecid, salicyláty a sulfonamidy**. Ty snižují tubulární sekreci metotrexátu, tím prodlužují jeho biologický poločas, a tedy i toxicitu. Použití metotrexátu s těmito výše uvedenými léčivými přípravky je možné pouze pod přísným dohledem. Potenciální toxicita metotrexátu se zvyšuje obzvláště při současném použití **NSAID a diuretik**. Nesteroidní protizánětlivé léky nelze podávat před nebo souběžně s dávkami většími než 10 mg metotrexátu pro synergický toxický účinek na hematologické funkce a gastrointestinální trakt. Kombinace nízkých dávek metotrexátu a NSAID je ale běžně používána v revmatologii. Možnost hepatotoxického působení metotrexátu se zvyšuje při pravidelné konzumaci alkoholu a při současném užívání dalších hepatotoxických přípravků. Proto se konzumace alkoholu během období terapie metotrexátem nedoporučuje. Pacienti užívající současně hepatotoxické léčivé přípravky (**retinoidy, statiny, tetracykliny, azathioprin**) by měli být pečlivě monitorováni. To je též vyžadováno během současného podávání hematotoxických léčivých přípravků (např. **leflunomid**). Vitamínové přípravky nebo jiné produkty obsahující kyselinu listovou, kyselinu folinovou a jejich deriváty mohou snižovat účinnost metotrexátu při jejich současném požití. Metotrexát podávaný současně s radioterapií může zvýšit riziko nekrózy měkkých tkání a osteonekrózy. Folátová deficience zvyšuje toxicitu metotrexátu. Nadměrná konzumace kofeinu nebo nápojů obsahujících teofylin (káva, nápoje obsahující kofein, čaj) by měla být během léčby metotrexátem přerušena.

NEŽÁDOUCÍ ÚČINKY

Nejčastějšími nežádoucími účinky, se kterými se můžeme při podávání metotrexátu setkat, jsou nevolnost, bolesti hlavy, únava, nauzea, nechutenství, stomatitida. K nejzávažnějším vedlejším účinkům patří myelosuprese, hepatotoxicita a plicní fibróza. Toxicita se zvyšuje u současného podávání s léky zvyšujícími

Tab. 2 Kontraindikace – metrotrexát

Absolutní	Relativní
● závažné poškození ledvin	● onemocnění jater
● závažná poškození jater	● onemocnění ledvin
● závažné infekční onemocnění	● hepatitida v anamnéze
● gravidita, kojení	● nespolupráce pacienta
● koncepce (muži i ženy)	● gastritida
● abúzus alkoholu	● malignity v anamnéze
● imunodeficience primární i sekundární	● srdeční selhání
● akutní peptický vřed	● ulcerózní kolitida
● snížené plicní funkce	● plánovaná gravidita – ženy, muži
● kachexie	
● hypoplazie kostní dřeně	
● anémie, leukopenie, trombocytopenie	
● vakcinace živou očkovací látkou	
● přecitlivělost na účinnou nebo pomocnou látku	

hladinu metotrexátu či u chybného podání léčiva. Výjimečně byly příčinou úmrtí pacientů léčených metotrexátem těžké útlumy krvetvorby, jednalo se převážně o starší pacienty a o pacienty s hypoalbuminémií a se snížením renálních funkcí. Hepatotoxicita se zvyšuje u pacientů konzumujících alkohol, u obézních pacientů, u diabetiků či u pacientů s hepatitidou v anamnéze. Riziko jaterní fibrózy a cirhózy se významně zvyšuje při dosažení kumulativní dávky 3 g metotrexátu či při konzumaci alkoholu více než 100 g alkoholu týdně. Hepatotoxicita přichází častěji u pacientů s psoriázou v porovnání s výskytem u revmatoidní artritidy.

OPATŘENÍ PŘI NEŽÁDOUCÍCH ÚČINCÍCH

Projevy, jako jsou nevolnost, zvracení, elevace jaterních enzymů či myelosuprese, lze zmírnit rozdělením denní dávky, současným podáváním folátů, podáváním léku večer před spaním či mezi jídlem, eventuálně volbou parenterálního podání. Ačkoliv je podávání kyseliny listové (acidum folicum) či kyseliny folinové (kalciumfolinát, leukovorin) doporučováno odborníky celosvětově, jednotné schéma suplementace chybí. Používá se 1–5 mg kyseliny listové denně mimo den užití metotrexátu nebo jednorázově 5–10 mg za 24 hodin po užití poslední tablety metotrexátu. Před zahájením folátové suplementace se doporučuje zkontrolovat hladiny vitamínu B_{12}, zejména u dospělých nad 50 let, protože folátová suplementace může maskovat symptomy jeho nedostatku. Podáním „zkušební“ dávky 2,5–5 mg a kontrolou krevního obrazu za 5–6 dní zjistíme případné změny před podáním standardní týdenní dávky. K pancytopenii však může dojít kdykoliv, proto je laboratorní vyšetření krevního obrazu nutné provádět v pravidelných intervalech 4–6 týdnů, obzvláště pak po navýšení dávky léčiva či u rizikových pacientů.

KONTRAINDIKACE

Viz Tab. 2.

LABORATORNÍ A KLINICKÉ KONTROLY

Před zahájením léčby provádíme vyšetření sedimentace, dále krevní obraz s diferenciálem, biochemické vyšetření séra zahrnující kreatinin, ureu, glykémii, jaterní enzymy (aspartátaminotransferáza, alaninaminotransferáza, alkalická fosfatáza, gamaglutamyltransferáza), bilirubin, C-reaktivní protein, celkovou bílkovinu, albumin, dále chemické vyšetření moči a močového sedimentu. Dále je třeba před léčbou stejně jako u cyklosporinu provést test gravidity a stejně tak vyšetření k vyloučení infekčních hepatitid B a C (HBsAg, anti HBc total, anti HBs, anti HCV). I u metotrexátu je před léčbou doporučeno vyšetření k vyloučení tuberkulózy. Zvážíme i provedení vyšetření HIV a sérologie syfilidy. Před 2. podáním metotrexátu vyšetřujeme krevní obraz s diferenciálem a jaterní enzymy. Dále laboratorně monitorujeme pacienta po 14 dnech v 1. měsíci léčby, poté jedenkrát měsíčně a od 3. měsíce jedenkrát za 2 měsíce. Provádíme vyšetření sedimentace, krevního obrazu s diferenciálem, kreatininu, urey, glykémie, jaterních enzymů, bilirubinu, celkové bílkoviny, albuminu a dále chemické vyšetření moči a sedimentu. Při navýšení dávky je vhodné provést vyšetření jako na začátku léčby.

Typy a termín monitorování hepatotoxicity jsou stále diskutovány. Doporučené postupy v Německu a v Nizozemí ukládají provádět jaterní biopsii u rizikových pacientů před nasazením léčby, poté při laboratorních abnormalitách, na doporučení hepatologů a při dosažení kumulativní dávky 1,5 g. Americké postupy doporučují biopsii při kumulativní dávce 3,5–4 g a před léčbou u pacientů se závažným jaterním onemocněním v anamnéze. Evropské doporučené postupy omezují provádění biopsie u rizikových pacientů, ale zase předpokládají monitorování aminoterminálního propeptidu prokolagenu III (PIIINP). Jaterní biopsie je metoda zatížená velkým rizikem pro pacienta (bolest, krvácení, mortalita) či chybou odběru, proto se hledají nové, obzvláště méně invazívní přístupy. Jedním z nich je vyšetření aminoterminálního propeptidu prokolagenu III, které však v České republice není zatím běžně dostupné, navíc současné postižení kloubů, kouření a další faktory mohou být příčinou zvýšených hodnot. Fibroelastografie, magnetická rezonance, sledování přímých a nepřímých biochemických markerů a další metody jsou nyní zaváděny do diagnostických protokolů, ale vzhledem k nedostupnosti hlavně pro vysoké náklady zatím nedosáhly širšího využití. V případě pacientů dlouhodobě léčených metotrexátem je proto vhodná spolupráce dermatologa s hepatologem a stanovení individuálního postupu.

TĚHOTENSTVÍ A KOJENÍ

Metotrexát má abortivní a teratogenní účinky. FDA je řazen do kategorie X, tedy je kontraindikován u gravidních žen a u žen, které bezprostředně plánují graviditu. Ženy v produktivním věku musí užívat kontraceptiva během léčby metotrexátem a ještě 3 měsíce po jejím ukončení vzhledem k distribuci ve tkáních. Metotrexát proniká do mateřského mléka, během kojení je také jeho podávání kontraindikováno. Riziko pro plod je pravděpodobně i ze strany muže. Není jednoznačně stanoven vliv na spermatogenezi. Pro potenciálně toxický účinek se doporučuje plánovat početí až za 3 měsíce po ukončení terapie metotrexátem, protože kompletní obnova spermií trvá 74 dní.

DAPSON (DAPSONUM)

CHARAKTERISTIKA A MECHANISMUS ÚČINKU

Chemicky je dapson 4,4'-sulfonyldianilin. Jedná se o sulfonové chemoterapeutikum s bakteriostatickými až baktericidními účinky, zejména na *Mycobacterium leprae*. Empiricky je podáván u mnoha dermatóz. Mechanismus účinku není přesně objasněn. Inhibuje aktivitu lyzosomálních enzymů, a tím inhibuje cytotoxické funkce granulocytů. Uvažuje se o imunosupresivním a nespecificky protizánětlivém působení stabilizací lyzosomů.

FARMAKOKINETIKA

Resorbuje se z gastrointestinálního traktu téměř úplně, maximální plazmatické koncentrace dosahuje za 2–6 hodin. V séru se váže z 50 % na proteiny. Je distribuován celkem rychle do všech tkání a orgánů včetně kůže. Metabolizován je v játrech. Vylučován je ledvinami, pouze 10 % žlučí. Eliminační poločas je asi 30 hodin. Přeruší-li se terapie po ustálení plazmatických hladin, přetrvává v organismu ještě zhruba 1 měsíc.

INDIKACE

Jeho indikace v dermatologii představují hlavně dermatitis herpetiformis Duhring, lineární IgA dermatóza a benigní jizvící pemfigoid. Lze jej použít u puchýřnatých onemocnění skupiny pemfigu (pemphigus vulgaris, herpetiformis, vegetans, foliaceus). Z dalších kožních diagnóz můžeme dapson použít u lupus erythematodes, Sweetova syndromu, subkorneální pustulózy, pyoderma gangrenosum, Behçetovy choroby či epidermolysis bullosa aquisita. Samozřejmě se používá k terapii lepry, dále malárie a při infekcích způsobených *Pneumocystis carinii* a *Toxoplasma gondii*.

PODÁVÁNÍ

Počáteční dávka je 50 mg denně s možností navýšení až na 200 mg v závislosti na toleranci pacienta a stavu onemocnění. U dětí je doporučená dávka 1–2 mg/kg/den. Podání léku se doporučuje ve dvou denních dávkách, proti jednorázovému podání tak snížíme jeho maximální plazmatickou koncentraci, a tím pravděpodobně omezíme jeho toxicitu. V současné době není dapson v České republice registrován a není stanovena úhrada z prostředků veřejného zdravotního pojištění. Ale je možné lék v lékárně získat na lékařský předpis v rámci mimořádného dovozu pro určitého pacienta. Lékař je povinen při preskripci tohoto léku podat hlášení Státnímu ústavu pro kontrolu léčiv (SÚKL) o použití neregistrovaného léku. Lékař může požádat o schválení úhrady revizním lékařem. Pokud tak neučiní nebo revizní lékař úhradu neschválí, je pacient nucen si hradit léčbu sám. Cena jednoho balení na českém trhu dostupného Disulone, obsahující 100 tablet, je přibližně 800 Kč.

LÉKOVÉ INTERAKCE

Dapson může zvyšovat plazmatickou koncentraci některých léků, jako jsou např. **probenecid** a **trimetoprim**.

NEŽÁDOUCÍ ÚČINKY

Mezi hlavní nežádoucí účinky patří na dávce léku závislá methemoglobinémie a hemolytická anémie. Závažným nežádoucím účinkem je hypersenzitivní syndrom a agranulocytóza. Methemoglobinémie do 20 % zpravidla klinické příznaky nevyvolává. Vyšší hladina se klinicky projevuje jako závrať, bolest hlavy, únava, dušnost, akrální cyanóza (modré rty) až centrální cyanóza (šedomodré zbarvení kůže). Anémie se klinicky projevuje bledostí kůže a sliznic, dále únavou, spavostí, dušností, tachykardií. U starších osob se projevuje až zmateností. Může dojít k vyvolání anginy pectoris (palčivá, svíravá bolest za hrudní kostí), hlavně pokud pacient zároveň trpí aterosklerózou.

Hypersenzitivní syndrom se vyskytuje u přibližně 1 ze 100 pacientů léčených dapsonem. Tato závažná komplikace se obvykle objeví za 1 až 8 týdnů po zahájení léčby. Pacient udává významný pruritus kůže těla. Klinicky zjišťujeme horečku, exantém, lymfadenopatii, laboratorně eozinofilii. Stav může vzácně vyústit až v multiorgánové selhání.

Agranulocytóza se řadí k velmi vzácným nežádoucím účinkům u pacientů léčených dapsonem. Výskyt agranulocytózy je odhadován u 1 ze 400 až 10 000 pacientů léčených dapsonem, objevuje se obvykle v prvních 12 týdnech podávání. Je provázena vážnými infekčními komplikacemi. Prvním symptomem bývá obvykle horečka.

OPATŘENÍ PŘI NEŽÁDOUCÍCH ÚČINCÍCH

Hladina methemoglobinu do 15–20 % nevyžaduje pozornost. Opatrní musíme být ale u pacientů s kardiopulmonálním onemocněním, tam je třeba věnovat pozornost i nižším hladinám methemoglobinu. Hladina methemoglobinu nad 20 % vyžaduje snížení dávky, a dosáhne-li hladina methemoglobinu v krvi nad 30 %, je již indikována intravenózní léčba metylénovou modří (1 mg/kg).

Při poklesu hemoglobinu v krvi či klinických příznacích anémie (bledost kůže a sliznic, únava, spavost, dušnost, tachykardie, zmatenost, bolest na hrudi) vyšetřujeme hladinu bilirubinu, laktátdehydrogenázu a haptoglobin. U závažné hemolytické anémie je nutné preparát vysadit.

U hypersenzitivního syndromu je nutné okamžité ukončení terapie a dlouhodobé podávání systémových kortikosteroidů (prednizon 1–2 mg/kg/den).

Tab. 3 Kontraindikace – dapson

Absolutní	Relativní
● přecitlivělost na dapson	● jaterní insuficience
● přecitlivělost na sulfonamidy	● renální insuficience
● přecitlivělost na PABA	● kardiopulmonální onemocnění
● anémie	
● methemoglobinémie	
● gravidita	
● kojení	
● defekt glukóza-6-fosfátdehydrogenázy	
● akutní porfyrie	

KONTRAINDIKACE

Viz Tab. 3.

LABORATORNÍ A KLINICKÉ KONTROLY

Před nasazením léku je doporučováno vyšetření krevního obrazu s diferenciálem, včetně retikulocytů, dále hladiny glukózo-6-fosfát dehydrogenázy a základní biochemické vyšetření (sérový kreatinin, urea, glykémie, jaterní enzymy, bilirubin). Dále je třeba před léčbou provést test gravidity. Krevní obraz a biochemické vyšetření poté provádíme první měsíc léčby po 1– 2 týdnech, další 2 měsíce 1krát měsíčně a poté vždy 1krát za 3 až 6 měsíců.

TĚHOTENSTVÍ A KOJENÍ

Dapson byl stejně jako cyklosporin zařazen dle FDA do kategorie C, tedy je prokazatelně teratogenní nebo embrycidní u zvířat a i když studie na těhotných nebyly provedeny. Jeho riziko poškození plodu je výrazné. Protože proniká do mateřského mléka, je kontraindikován i při kojení.

Předneseno na konferenci Akademie ambulantních a klinických dermatologů – Konsenzus v dermatologické terapii, Praha, 3.–4. 6. 2011.

Prohlášení autora o spolupráci s farmaceutickými firmami: přednášející – Pfizer, spol. s. r. o. ; zkoušející – A-pharma s. r. o., Novartis s. r. o.

Literatura

ASHURST, JV., WASSON, MN., HAUGER, W., FRITZ, WT. *Pathophysiologic mechanism, diagnosis and managment of dapsone-induces methemoglobinemia.* JAOA, 2010, 110, p. 16–20.

BARKER, J., HORN, EJ., LEBWOHL, M., WARREN, RB., NAST, A., et al. *Assesment and management of methotrexate hepatotoxicity in psoriasis patients: report from a konsensus conference to evaluace current practice and identify key question toward optimizing methotrexate use in the clinic.* J Eur Acad Dermatol Venereol, 2011, 25, p. 758–764.

DOSTÁL, C., PAVELKA, K., SAUDEK, F., SUCHOPÁR, J., ETTLER, K. *Ciclosporinum.* Remedia, 2005, 15, p. 33–52.

HAVLOVÁ, P., GRUNDMANN, M. *Farmakokinetika a klinické aplikace vybraných imunosupresiv II.* Klin Farmakol Farm, 2010, 24, s. 51–56.

HERRERO-GONZÁLEZ, JE. *Clinical Guidelines for the diagnosis and treatment of dermatitis herpetiformis.* Actas Dermo-Sifiliográficas, 2010, 101, p. 820–826.

MENTER, A., KORMAN, NJ., ELMETS, CA., FELDMAN, SR., GELFAND, JM., et al. *Guidelines of care for the management of psoriasis and psoriatic arthritis: Section 4. Guidelines of care for the management and treatment of psoriasis with traditional systemic agents.* J Am Acad Dermatol, 2008, 61, p. 451–485.

PATHIRANA, D., ORMEROD, AD., SAIAG, P., SMITH, C., SPULS, PI., et al. *European S3-Guidelines on the systemic treatment of psoriasis vulgarit.* J Eur Acad Dermatol Venereol, 2009, 23, p. 5–70.

PAUL, CF., HO, VC., McGEOWN, C., CHRISTOPHERS, E., SCHMIDTMANN, B., GUILLAME, JC., LAMARQUE, V., DUBERTRET, L. *Risk of malignancies in psoriasis patients treated with cyclosporine: a 5 y cohort study.* J Invest Dermatol, 2003, 120, p. 211–216.

ROSMARIN, DM., LEBWOHL, M., ELEWSKI, BE., GOTTLIEB, AB. *Cyclosporine and psoriasis: 2008 National Psoriais Foundation Consensus Conference.* J Am Acad Dermatol, 2010, 62, p. 838–853.

MUDr. Jorga Fialová
e-mail: fialova.jorga@seznam.cz
Univerzita Karlova v Praze, 2. lékařská fakulta a Nemocnice Na Bulovce, Dermatovenerologická klinika

Inzerce A121001529

Mladá fronta divize Medical Services představuje

Těhotná v ordinaci negynekologa

Kniha pomůže odborníkům nejrůznějších specializací orientovat se v porodnicko-gynekologické problematice natolik, aby se vyvarovali chyb a zároveň zbavili často neodůvodněných obav z možného poškození plodu. Měla by jim pomoci rozlišit situace, kdy je možné řešit obtíže těhotné ženy ve vlastní režii a kdy je třeba odeslat pacientku ke specialistovi. Podstatnou část textu tvoří kapitoly týkající se základních onemocnění (v přímé i nepřímé souvislosti s těhotenstvím) včetně doporučené farmakoterapie v těhotenství a šestinedělí.

Autoři: doc. MUDr. Tomáš Binder, CSc., as. MUDr. Blanka Vavřinková, CSc.

Doporučená cena 350 Kč

AESKULAP

Léčba bolesti

Současné přístupy k léčbě bolesti a bolestivých syndromů

Monografie předních specialistů v oboru algeziologie přináší přehledné a aktuální informace. První část je věnována metodám léčby bolesti (farmakoterapii, invazivním metodám, psychoterapii ad.). Autoři mj. apelují na racionální volbu farmakoterapie a nepodceňování komunikace s pacientem. Ve druhé části publikace je podrobněji rozvedena léčba jednotlivých bolestivých stavů (bolestí hlavy, zad, kloubů, neuropatické, onkologické ad.).

Autoři: MUDr. Marek Hakl, Ph.D., a kol.

Doporučená cena 450 Kč

MEDICAL SERVICES

komplexní informační servis ve zdravotnictví

Při objednání na kniha.cz sleva 15%

Mladá fronta a. s. Mezi Vodami 1952/2, 143 00 Praha 4-Modřany, tel. 225 276 168, www.medical-services.cz, e-mail: knihy@mf.cz

Současná situace v magistraliter přípravě v dermatologii

Sklenář Z.

SOUHRN

Příspěvek podává informace o možnostech magistraliter přípravy v současnosti, kdy se za poslední dva roky významně rozšířila nabídka léčivých a pomocných látek pro individuální přípravu v lékárnách. Prezentuje výhody magistraliter přípravy a oblast individuální přípravy z pohledu galenického, zaměřuje se i na legislativní problematiku používání léčivých přípravků průmyslově vyráběných do individuálně připravovaných. Cílem příspěvku je představení osmi vybraných nově dostupných substancí pro magistraliter přípravu (nystatin, klotrimazol, dexpantenol, tokoferol-alfa-acetát, prometazin-hydrochlorid, triamcinolon-acetonid, betametazon-dipropionát a fluocinolon-acetonid) a uvedení příkladů možných inovativních receptur, které jsou v lékárně připravitelné a jejichž použití je v praxi již ověřené.

KLÍČOVÁ SLOVA

problematiky individuální přípravy • legislativa individuální přípravy • možnosti individuální přípravy • inovativní receptury • nově dostupné substance

SUMMARY

Sklenář, Z. Current situation in magistral preparation in dermatology

The article provides information on the current possibilities of magistral preparations, as during the last two years the range of active and auxiliary compounds for individual preparation in pharmacies has significantly expanded. Advantages of magistral preparation are presented as well as the area of individual preparation from galenical perspective. Further legislation issues are discussed, focusing on the use of medicines manufactured industrially in the individually prepared ones. The article presents eight selected newly available substances for extemporaneous preparation (nystatin, clotrimazole, dexpanthenol, tocopherol acetate, alpha-, promethazine hydrochloride, triamcinolone acetonide, betamethasone dipropionate and fluocinolone acetonide), and shows examples of possible innovative recipes that are possible to prepare in pharmacy and the use of which has been proven in practice.

KEYWORDS

magistral preparation issues • compounded preparation legislation • extemporaneous preparation possibilities • inovative recipes • newly available substances

Individuálně připravované léčivé přípravky (IPLP) zaujímají v terapii stále své určité nezastupitelné místo. Účelem použití magistraliter připraveného léčivého přípravku (LP) je terapie „šitá na míru“ konkrétnímu pacientovi. Na základě projektu „Možnosti inovace a ekonomické racionalizace individuální přípravy léčivých přípravků v lékárnách“ se od února 2010 podařilo nově zajistit pro přípravu léčivých přípravků již dvě desítky léčivých látek s patřičným certifikátem jakosti (atestem).[1] Nezbytným předpokladem je přirozeně reálná dostupnost substancí pro každou lékárnu v České republice (ČR), tedy především v náležité velikosti balení. Jedná se o takové látky, které jsou lékařským terénem žádané – buď v klinické praxi zcela chybějí (např. nystatin), nebo se vyskytují jen ve formě průmyslově vyráběných léčiv, které jsou pak předepisovány do IPLP (např. klotrimazol, triamcinolon-acetonid, tokoferol-alfa-acetát apod.), avšak takové mísení je nezřídka v rozporu s informacemi v souhrnu údajů odpovídajících přípravků (SPC). V rámci projektu dochází i ke „zpopularizování“ léčivých látek, které jsou sice dostupné pro magistraliter přípravu už delší dobu, ale příliš se nedostaly do povědomí lékařů. Mezi taková léčiva patří např. dexpantenol, mandlový olej, erytromycin, neomycin-sulfát. Zabezpečením příslušných substancí můžeme docílit náhrady i některých obsoletních předpisů inovativními, které v praxi dosud chybějí. Nově zajištěné léčivé látky pro přípravu tak nejen zvýší význam individuální přípravy, ale též umožní podpořit individualizaci farmakoterapie.

INDIVIDUÁLNÍ PŘÍPRAVA = PŘÍPRAVA MAGISTRALITER

Individuální příprava se uplatní zejména v následujících případech a situacích:

- HVLP nejsou s určitou účinnou látkou v ČR vůbec registrované, ale je k dispozici substance příslušné léčivé látky;
- konkrétní průmyslově vyráběné přípravky nejsou momentálně na trhu (výpadek ve výrobě, ukončená registrace);
- daná léčivá látka je sice dostupná v registrovaném HVLP, nikoliv však v požadované velikosti balení, koncentraci, lékové formě;
- HVLP s náležitou léčivou látkou obsahuje pro pacienta nevhodné pomocné látky (konzervanty apod.);
- u léčiv málo stabilních (např. dithranol) nebo takových, která se nevyplatí vyrábět průmyslově z ekonomických důvodů.

Individuální příprava umožňuje zvolit:

- libovolné množství přípravku – nejlépe takové, které pacient zcela spotřebuje;
- žádanou lékovou formu, vehikulum, koncentraci účinné látky;
- kombinace s dalšími léčivy, které registrované HVLP nenabízejí.

U přípravků magistraliter připravených je pozorován i nezanedbatelný psychologický vliv na nemocného a v neposlední řadě ekonomická záležitost, protože magistraliter (MS) připravený přípravek je zvláště pro pacienta často cenově výhodnější (bez doplatku).
Magistraliter příprava není ani nemůže být konkurencí k registrovaným průmyslově vyráběným léčivým přípravkům, ale je právě jejich vhodným doplněním.

PROBLEMATIKA INDIVIDUÁLNÍ PŘÍPRAVY LÉČIVÝCH PŘÍPRAVKŮ

Každá MS receptura musí v první řadě vyhovovat požadavku na fyzikálně-chemickou stabilitu a při vytváření předpisů je zapotřebí na uvedené pamatovat. Sestavení polykomponentní receptury je poměrně složitá záležitost vyžadující potřebné znalosti o vlastnostech léčivých i pomocných látek (vehikul, masťových základů apod.). Rovněž záleží, která léčiva si do „směsi" lékař vybere, některá lze považovat za celkem bezproblémová, jiná naopak za problematická (kyselina salicylová, močovina, tetracyklin-hydrochlorid a další), tedy ve vztahu k rizikům inkompatibilit. Léčiva se liší svými optimy pro stabilitu, která je třeba respektovat zejména v případné kombinaci s jinými látkami.
Dalším problémem je mísení průmyslově vyráběných léčivých přípravků do IPLP, o kterém bude pojednáno dále, nejen z hlediska galenické stability, ale i legislativního.

Důležitou zásadou je tedy nevytvářet zbytečně složité receptury, vyhýbat se polypragmatickým směsím, které mohou mít v důsledku pochybnou farmakoterapeutickou účinnost, a taktéž se vystříhat předepisování obsoletních léčiv (např. etakridin-laktát, amidochlorid rtuťnatý).

LEGISLATIVA POUŽÍVÁNÍ LÉČIVÝCH PŘÍPRAVKŮ PRŮMYSLOVĚ VYRÁBĚNÝCH DO PŘIPRAVOVANÝCH

Mezi IPLP můžeme nalézt poměrně časté předepisování registrovaných HVLP, které mají být do magistraliter připraveného přípravku inkorporovány. Mnohdy totiž lékaři vyžadují do IPLP takovou účinnou látku, která se vyskytuje pouze jako registrovaný HVLP a lékárník je pak odkázán na použití odpovídajícího průmyslově vyráběného LP. Takové ředění HVLP však skýtá mnohá úskalí – účinná látka dostává díky ředění jinou termodynamickou aktivitu, [2] což má vliv na účinnost přípravku, není známa stabilita daného přípravku (obsažená léčiva mohou mít odlišná optima pro stabilitu), ředění HVLP je zpravidla dražší, protože se musí započítat jak cena průmyslově vyráběného přípravku, tak cena za vlastní přípravu IPLP, a někdy není ani terapeuticky smysluplné.[2] Toto konání naráží také na legislativní problém, neboť podmínky použití registrovaného léčivého přípravku upravuje zákon o léčivech,[3] resp. vyhláška o správné lékárenské praxi[4] a většina registrovaných polotuhých léčivých přípravků má ve svém SPC přímo uvedenu nevhodnost ředění nebo mísení s jinými základy.[5] Používání HVLP do IPLP by mělo být prováděno jen ve vymezených a ověřených (což je poněkud problematické) případech a vždy v souladu s příslušnými právními předpisy.

Podle zákona o léčivech a vyhlášky o správné lékárenské praxi (SLeP) lze pro přípravu léčivých přípravků v lékárně použít pouze:[3, 4]

a) Léčivé a pomocné látky uvedené v Českém lékopisu nebo ve vyhlášce č. 85/2008 Sb. (stanoví seznam léčivých látek a pomocných látek, které lze použít pro přípravu léčivých přípravků), opatřené certifikátem jakosti.
b) Léčivé a pomocné látky, k jejichž použití bylo vydáno povolení Ministerstvem zdravotnictví ČR nebo Státní veterinární správou.
c) Registrované léčivé přípravky, je-li tento způsob uveden ve schváleném souhrnu údajů o přípravku nebo jak stanovuje vyhláška o SLeP – tuhé a polotuhé dělené lékové formy registrovaných léčivých přípravků pouze v případě, není-li na trhu přítomen léčivý přípravek umožňující dávkování vyznačené na receptu předepsaném lékařem.

Pro topické polotuhé přípravky platí tedy ustanovení, které zmiňuje SPC, pevné a polotuhé dělené lékové formy se dají použít pouze tehdy, jestliže opět připravujeme pevnou nebo polotuhou dělenou lékovou formu (např. rozdrcení tablet pro přípravu dělených prášků v želatinové tobolce, jestliže není možné klasickým dělením tablety zajistit podání žádané dávky – tableta by se musela dělit na osminy apod.).
Legislativní i technologický problém mísení HVLP do IPLP může pomoci vyřešit přímé použití substance dané účinné látky.

NABÍDKA NOVÝCH SUBSTANCÍ A PŘÍKLADY INOVATIVNÍCH RECEPTUR

Teprve první léčivá látka, nystatin, odstartovala větší zájem o nové substance a těší se oblibě nejen u dermatologů, ale též pediatrů,[6] lékařů ORL, zubařů a onkologů. Následující jednotlivé léčivé látky jsou stručně představeny, u některých jsou uvedeny předpisy, které se mohou stát předlohou pro receptury standardizované. Vytváření nových receptur má zejména vhodně doplnit prostor, kdy nemáme k dispozici odpovídající registrovaný přípravek; cílem tak není „kopírování" dostupných průmyslově vyráběných přípravků. Při formulaci složení receptur byl kladen důraz na účelnost; jejich praktická příprava je ověřená, některé z nich mají předlohu v zahraniční odborné literatuře.

NYSTATIN – *NYSTATINUM*

Známé polyenové antibiotikum s antifungálním účinkem, oblíbené kožní a slizniční antimykotikum. Z magistraliter receptur se hlavně uplatňují orální vodná viskózní suspenze, glycerolová suspenze, perorální hydrogel, lipofilní mast, hydrokrém, oleopasta, oleogel. Především orální suspenze je vhodnou náhradou za obsoletní antimykotické IPLP, konkrétně glycerolový roztok tetraboritanu sodného (5–20%), tzv. borax-glycerin. Náhrada HVLP Fungicidin mast nystatinem v připravovaných přípravcích představuje významnou ekonomickou úsporu, nemluvě o vlastní přípravě.
Účinnost nystatinu se uvádí v mezinárodních jednotkách v mg (IU/mg), jednotlivé šarže léčivé látky se mohou v aktivitě mírně lišit. Z těchto důvodů se doporučuje při předepisování udávat účinnost v IU/mg, lékárník pak vypočítá navážku (v gramech) na základě aktuální účinnosti použité substance nystatinu. Případně je možné uvést **již v předpise u nystatinu navážku v gramech vztahující se k příslušné účinnosti (IU/mg) uvedené v závorce u položky nystatinu**. Obvyklá koncentrace nystatinu v přípravcích je 100 tisíc IU/g přípravku. Nystatin je dostupný pro magistraliter přípravu od února 2010, lze jej objednat v balení o velikostech 5 g, 10 g a 50 g.

Příklady receptur

Předpis č. 1 – Nystatinový oleogel 100 000 IU/g s oxidem zinečnatým

Rp.

Nystatini (6500 IU/mg)	0,77
Zinci oxidi	10,0
Silicae colloidal. anhydr.	2,4
Paraf. liq.	ad 50,0

M. f. gelat.

Bobtnáním koloidního oxidu křemičitého v tekutém parafínu se vytvoří polotuhý gel konzistence měkké masti. Neobsahuje tuk

z ovčí vlny ani protimikrobní přísady a je vodou nesmývatelný.
Použití: Kontaktní iritační dermatitida (opruzeniny, zarudlá a svědivá místa v kožních záhybech, plenková dermatitida), intertriginózní kandidóza.

Předpis č. 2 – Nystatinová zinková oleopasta 100 000 IU/g
Rp.

Nystatini (6500 IU/mg)	0,3
Olivae ol. raffin.	1,0
Zinci oxidi pastae	ad 20,0

M. f. pasta.

Vodou nesmývatelná pasta tužší konzistence, vykazuje výraznější krycí a ochranný účinek. Neobsahuje tuk z ovčí vlny ani protimikrobní přísady.
Použití: Kandidová paronychia, interdigitální kandidóza, kandidová angulární cheilitida.

Předpis č. 3 – Nystatinová pasta s neomycinem a vitamínem E
Rp.

Nystatini (6500 IU/mg)	0,3
Neomycini sulfatis (650 IU/mg)	0,1
Tocoferoli alfa acetatis	0,4
Olivae ol. raffin.	2,0
Zinci oxidi pastae	ad 20,0

M. f. pasta.

Bílá až lehce nažloutlá, na kůži i v ústních koutcích dobře ulpívající pasta. Bez obtíží se snáší a roztírá. Přidaný vitamín E urychluje hojení. Jsou obsaženy plné koncentrace antimykotika nystatinu (100 000 IU/g) a antibiotika neomycinu (3300 IU/g).
Použití: Kombinované mykotické a bakteriální postižení ústních koutků. Nanáší se 3–6krát denně. Využití nachází rovněž v zubní praxi.[7]
Další receptury s nystatinem jsou k nalezení např. v nedávno publikovaných příspěvcích.[8, 9]

KLOTRIMAZOL – *CLOTRIMAZOLUM*

Azolové širokospektré antimykotikum používané u superficiálních mykóz. V dermatologických přípravcích se uplatňuje především v hydrokrémech, hydromastech (makrogolové masti), případně v kombinovaných přípravcích (např. s dexametazonem). Do přípravků se podle povahy vehikula suspenduje nebo rozpouští.
Optimální hodnota pH pro stabilitu leží v rozmezí pH 7–8.[10] Kombinace s kysele reagujícími léčivy (např. kyselina salicylová) je tedy nevhodná. Terapeutické koncentrace se pohybují v rozmezí 1–2 %. Klotrimazol je k dispozici od června 2010, v balení po 2 g, 5 g a 10 g, substance by měla nahradit používání registrovaných přípravků obsahujících klotrimazol do přípravků magistraliter připravovaných.

Příklady receptur

Předpis č. 4 – 40% ureová pasta s 1 % klotrimazolu
Rp.

Clotrimazoli	0,2
Ureae	8,0
Paraf. liq.	3,0
Adipis lanae	
Vasel. albi	aa ad 20,0

M. f. pasta.
D. S. 1x denně na postižený nehet do okluze.

Předpis je modifikací standardizované receptury z NRF,[11] zde je přidán tekutý parafin z důvodu snazšího technologického zpracování, tuk z ovčí vlny zvyšuje vazkost a přilnavost přípravku k nehtové ploténce. Obě účinné látky jsou v přípravku suspendované.
Použití: K nechirurgické atraumatické onycholýze při onychomykózách. Urea selektivně změkčuje pouze takové části nehtu, které jsou postiženy mykózou. Důležitý je však správný způsob aplikace přípravku, který musí být na nehtové ploténce prakticky nepřetržitě pod okluzívním obvazem. Metoda byla publikována v práci autorů Farber a South[12] již v roce 1978, přesná technika aplikace 40% ureové pasty je popsána rovněž např. v českém písemnictví.[13, 14]

DEXPANTENOL – *DEXPANTHENOLUM*

Dexpantenol se používá lokálně jako adjuvans u kožních a slizničních poškození, kdy dochází ke zlepšení granulace a epitelizace, k podpoře hojení poškozené kůže. V dermatologii se uplatňuje hlavně v hydratujících „promazávacích" krémech a mastech. V emolienciích se uplatňuje též jako zvlhčovadlo a složka podporující buněčný metabolismus. V kombinaci s glycerolem má aditivní účinek, obě látky pak vykazují větší hydratační schopnosti a působení na delší dobu.[15] Přípravky obsahující dexpantenol jsou doporučovány pro použití v řadě indikací včetně atopické dermatitidy, plenkové dermatitidy, svědění, ošetření jizev, kožních lézí, suché kůže aj.[11, 16] Jsou také vhodné v péči o pokožku u dětí zvláště v prvním a druhém roce jako náhrada močoviny, která v závislosti na koncentraci může působit dráždivě.[17] Obvyklé koncentrace v externech jsou 2–5 %. V přípravcích s dexpantenolem obsahujících vodu je žádoucí úprava pH na hodnotu slabě kyselou. Dexpantenol je dostupný pro MS přípravu už od roku 2000, zpočátku v balení 50 g a 100 g, nyní i 1000 g. Do většího povědomí se však dostává až v posledních 2 letech, kdy dochází k formulování receptur uplatnitelných pro kožní, orální i nazální podání.

Příklady receptur

Předpis č. 5 – Panthesil 5%[16]
Rp.

Dexpanthenoli	
Ureae	aa 5,0
Ac. lactici	1,0
Natrii lactatis sol. 50%	4,0
Glyceroli 85%	2,0
Dimeticoni	6,0
Aq. purif.	14,0
Cutilan	ad 100,0

M. f. crm.

Hydrofobní krém (v/o) vykazuje výrazně zvláčňující, emolientní, hydratující a hojivé účinky, snadno se natírá, poměrně rychle vsakuje a zanechává na pokožce příjemný, vodu odpuzující, ale prodyšný film. Silikonový olej (dimetikon) zlepšuje a prodlužuje ochranný účinek přípravku. Obsahuje parabeny jako konzervační přísady.
Použití: Ošetřování suché pokožky, snižuje svědění. Vhodný pro každodenní používání. Též k doplňkové léčbě při aplikaci kortikosteroidů. U kojenců a malých dětí je na místě snížit koncentraci močoviny (na max. 3 %), případně z receptury vypustit zcela. V případě požadavku lze přidat korigencium vůně, např. silici levandulovou, citronelovou v množství např. 2–5 kapek na 100 g přípravku.

Předpis č. 6 – Nasopanthil[18]
Rp.

Ureae	
Dexpanthenoli	aa 0,6
Tocoferoli alfa acetatis	0,3
Glyceroli 85%	0,8
Olivae ol. raffin.	10,0
Polysorbati 80	0,1
Menthae piper. etherol.	gtt. I
Gelati carbomeri 0,7%	ad 20,0

M. f. gelat.

Nosní emulgel s účinkem zvlhčujícím, epitelizačním, hojivým, promašťujícím. Karbomerový gel obsahuje parabeny jako konzervační přísady.
Použití: Ke zvlhčení a regeneraci suché nebo podrážděné nosní sliznice, změkčení krust a k podpoře epitelizace nosního epitelu. Díky nepřítomnosti uhlovodíků

je možné aplikovat i na řasinkový epitel sliznice dutiny nosní.[18]

Předpis č. 7 – Hydrofilní krém s dexpantenolem a 10 % glycerolu – Panthemag
Rp.

Dexpanthenoli	5,0
Glyceroli 85%	10,0
Alcoholis cetylstearylici	6,0
Glyceroli monostearatis	5,5
Polysorbati 80	2,0
Dimeticoni	2,0
Paraf. liq.	20,0
Chlorhexid. diglucon. sol. 20%	0,5
Aq. purif.	ad 100,0

M. f. crm.

Hydrofilní krém měkké konzistence, dobře roztíratelný a velmi snadno se pokožkou vstřebávající.[19] Krém je konzervován chlorhexidin-diglukonátem v 0,1% koncentraci.
Použití: Podpora hojení ran, solární dermatitida, léčba ichtyóz a ekzému v subakutním stadiu, vhodný jako denní nemastný krém pro ošetření pokožky obzvláště v letních měsících.

TOKOFEROL-ALFA-ACETÁT – *TOCOFEROLI ALFA ACETAS*

Ester alfa-tokoferolu s kyselinou octovou, stálejší vůči oxidačním vlivům v porovnání s tokoferolem-alfa. Nevykazuje však v topických přípravcích antioxidační aktivitu. Využívá se jeho podpůrných epitelizačních účinků v mastech, krémech, olejových roztocích a tekutých emulzích. Používá se v koncentracích 0,5–2 %, většinou v kombinaci s dalšími léčivy. Může být náhradou za nedostupné HVLP s obsahem tokoferol-alfa-acetátu, surovina by měla zamezit používání průmyslově vyráběných injekcí s touto látkou do dermatologických magistraliter přípravků. Tokoferol-alfa-acetát je k dispozici od října 2010 v balení po 20 g.

Příklady receptur

Předpis č. 8 – „Vitamínová“ mast
Rp.

Dexpanthenoli	2,0
Tocoferoli alfa acetatis	0,5
Ac. lactici	1,0
Natrii lactatis sol. 50%	4,0
Dimeticoni	5,0
Aq. purif.	10,0
AD mast	30,0
Cutilan	ad 100,0

M. f. ung.

Přípravek je vhodnou alternativou k masti oblíbené některými pediatry, vzniklou smísením tří HVLP – Infadolan ung., Calcium pantothenicum Slovakofarma ung. a Erevit mast, po stejných dílech (aa 30,0 g). Příprava je však problematická jak z důvodu nedostupnosti masti Erevit (obchodované polotuhé přípravky obdobného složení nemají statut léčivého přípravku, takže je nelze lege artis použít k přípravě), tak z hlediska mísení konkrétních HVLP, kdy Infadolan má ve svém SPC výslovně uvedenu nevhodnost mísení s jiným masťovým základem.[5] Je možné jej nahradit vyráběným přípravkem určeným pro magistraliter přípravu obsahujícím vitamín A a vitamín D ve stejných koncentracích, jaké jsou v Infadolanu, dostupným pod názvem „AD mast“. Laktátový pufr pomáhá stabilizovat dexpantenol a upravuje pH přípravku na slabě kyselou hodnotu.

PROMETAZIN-HYDROCHLORID – *PROMETHAZINI HYDROCHLORIDUM*

Prometazin se vyznačuje širokým spektrem působení, v dermatologii se někdy využívá jeho antipruriginózního a sedativního účinku. Substance se uplatní při přípravě dělených prášků či sirupů pro děti od 2 let, protože dostupná léková forma průmyslově vyráběného přípravku (potahované tablety) neumožňuje náležité dělení, čímž se nezajistí podání správné dávky podle požadovaného perorálního dávkování u potahovaných tablet. Prometazin-hydrochlorid je k dispozici od září 2010 ve velikosti balení 2 g a 5 g.

Příklady receptur

Předpis č. 9 – Prometazin-sirup 5 mg/5 ml
Rp.

Promethazini hydrochlor.	0,1
Ac. ascorbici	0,2
Aurantii sirupi	90,0
Aq. purif.	ad 120,0

M. f. sol.

Galenická forma sirupu umožňuje přesnější odměření dávky. Objem přípravku je 100 ml, 1 ml obsahuje 1 mg prometazin-hydrochloridu a též 27 mg etanolu 100% (pomerančový sirup obsahuje lihovou tinkturu sladkého oplodí pomeranče). Dávkování se volí s ohledem na věk, resp. hmotnost dítěte.[20]

TRIAMCINOLON-ACETONID – *TRIAMCINOLONI ACETONIDUM*

Monohalogenovaný (fluorovaný) glukokortikoid triamcinolon-acetonid je možné zapracovat do široké škály lékových forem aplikovaných na kůži i sliznice. Používané koncentrace se pohybují obvykle v rozmezí 0,025–0,2 %. Z dermatologických magistraliter receptur se uplatňují kapalné i polotuhé přípravky na kůži (např. masti, krémy, lotia, etanolové roztoky, hydrogely) či sliznice (mukoadhezívní orální pasty aj.). Triamcinolon-acetonid se používá samostatně, nebo v kombinaci s dalšími léčivy (např. s kyselinou salicylovou, kloroxinem, chlorhexidinem). Substance umožní přípravu IPLP bez použití registrovaných LP s obsahem triamcinolon-acetonidu, případně lze magistraliter přípravou nahradit dočasnou nedostupnost příslušného HVLP. Triamcinolon-acetonid je k dispozici od listopadu 2010 ve velikosti balení 1 g.

Příklady receptur

Předpis č. 10 – Roztok s triamcinolonem a kyselinou salicylovou
Rp.

Triamcinoloni acetonidi	0,1
Ac. salicylici	2,0
Ethanoli 96%	41,0
Aq. purif.	ad 100,0

M. f. sol.

Přípravek obsahuje 40 % etanolu, tato nižší koncentrace méně vysušuje a dráždí potíraná místa. Aplikace je možná do ochlupených částí těla a intertriginózních míst.
Použití: Zánětlivé, svědivé dermatózy doprovázené tvorbou šupin.

BETAMETAZON-DIPROPIONÁT – *BETAMETHASONI DIPROPIONAS*

Monohalogenovaný (fluorovaný) glukokortikoid betametazon-dipropionát se používá samostatně nebo v kombinacích s dalšími účinnými látkami v mastech, krémech, etanolových či izopropylalkoholových roztocích, gelech, v koncentracích obvykle 0,015–0,05 %. V přípravcích se uvádí koncentrace betametazonu, kdy 0,05 g betametazonu odpovídá 0,064 g betametazon-dipropionátu. V lékárenské praxi se při navažování do polotuhých základů často použije triturace účinné látky v rýžovém škrobu.[21] Substance je k dispozici od prosince 2010 v balení po 1 g a umožní nahradit mísení registrovaných přípravků obsahující betametazon-dipropionát do přípravků magistraliter připravovaných.

Příklady receptur

Předpis č. 11 – Oleomast s betametazonem 0,015%
Rp.

Betamethasoni dipropion.	0,0384
Paraf. liq.	40,0
Vasel. albi	ad 200,0

M. f. ung.

Předpis je alternativou k 200g přípravku obsahujícího dvě originální balení masti Beloderm v bílé vazelíně, se kterým se v praxi nezřídka setkáváme.

FLUOCINOLON-ACETONID – *FLUOCINOLONI ACETONIDUM*

Fluocinolon je dvojhalogenovaný (difluorovaný) kortikosteroid. Zapracovává se nejčastěji do bezvodých oleomastí, hydrokrémů, gelů, hydrofilních emulzí, etanolových nebo izopropylalkoholových roztoků samostatně, nebo v kombinaci s dalšími léčivy. Používané koncentrace jsou 0,0075–0,2 %. Substance dovoluje lékařům dostatečně individualizovat koncentraci tohoto kortikosteroidu v lokálních přípravcích, protože nabídka registrovaných HVLP je poněkud omezená. Rovněž tak pomůže zredukovat mísení HVLP s obsahem fluocinolon-acetonidu do IPLP. Pro přípravu je k dispozici od prosince 2010 v 1g balení.

Příklady receptur

Předpis č. 12 – Kožní roztok s fluocinolonem 0,1% a kyselinou salicylovou 2%

Rp.

Fluocinoloni acetonidi	0,1
Ac. salicylici	2,0
Alcoholis isopropyl.	39,0
Methylcellulosi	0,2
Aq. purif.	ad 100,0

M. f. sol.

Fluocinolon-acetonid v uvedené koncentraci působí jako velmi silně účinný kortikosteroid. Díky zvolené koncentraci izopropylalkoholu a přítomnosti metylcelulózy nevysušuje tolik pokožku, je kůží poměrně dobře snášen. Může nahradit nedostupný přípravek Betacorton S kožní roztok, který obsahoval halcinonid. Fluocinolon-acetonid je mu z dostupných kortikosteroidních substancí účinností nejpodobnější.[22]

Použití: Přípravek je určen zvláště do kštice a ochlupených částí těla při nadměrné tvorbě šupin (seboroická dermatitida, psoriáza).

ZÁVĚR

Dostupné substance účinných látek umožňují přípravu způsobem lege artis, bez použití průmyslově vyráběných přípravků obsahujících danou léčivou látku, tedy bez případných rizik vyplývajících z takového postupu. Paleta substancí pro přípravu léčivých přípravků se neustále rozšiřuje, k dispozici jsou i další, např. gentamicin-sulfát, rovněž takové, které se uplatňují i v jiných lékařských oborech (ORL, zubní lékařství, pediatrie), např. lidokain, xylometazolin-hydrochlorid, midazolam, propranolol-hydrochlorid, domperidon, sotalol-hydrochlorid a další. Pro lepší informovanost o možnostech individuální přípravy léčivých přípravků v lékárnách byl v září 2011 spuštěn web www.magistraliter.cz.

Prohlášení autora o spolupráci s farmaceutickými firmami: nespolupracuje s žádnou farmaceutickou firmou.

Předneseno na konferenci Akademie ambulantních a klinických dermatologů – Konsenzus v dermatologické terapii, Praha, 3.–4. 6. 2011.

Literatura

1. **SKLENÁŘ, Z., HORÁČKOVÁ, K.** *Možnosti inovace individuální přípravy léčivých přípravků v lékárnách v České republice.* Čes slov Farm, 2012, 61, in press.

2. **DEPLAZES, C., MÖLL, F., GLOOR, ST., et al.** *Dermatologische Magistralrezepturen der Schweiz.* Winterthur, 2010, 264 S.

3. **Zákon č. 378/2007 Sb.,** o léčivech a o změnách některých souvisejících zákonů, ve znění pozdějších předpisů.

4. **Vyhláška č. 84/2008 Sb.,** o správné lékárenské praxi, bližších podmínkách zacházení s léčivy v lékárnách, zdravotnických zařízeních a u dalších provozovatelů a zařízení vydávajících léčivé přípravky.

5. **Mikro-verze AISLP – Automatizovaný informační systém léčivých přípravků.** [CD-ROM]. Ver. ČR 2011.1 pro MS Windows platná k 1. 1. 2011. Praha, 2011.

6. **MACHÁČKOVÁ, K.** *Nové trendy v péči o dětskou pokožku.* Pediatr Praxi, 2010, 11, s. 99–102.

7. **SKLENÁŘ, Z., ŠČIGEL, V.** *Magistraliter přípravky pro praxi zubního lékaře.* LKS (Lékařská komora stomatologů), 2011, 21, s. 222–233.

8. **SKLENÁŘ, Z., HAŠEK, J.** *Nové léčivé látky v magistraliter receptuře I – nystatin.* Prakt Lékáren, 2010, 6, s. 30–35.

9. **SKLENÁŘ, Z.** *Nystatin – nově dostupné léčivo pro magistraliter přípravu.* Čes-slov Derm, 2010, 85, s. 209–214.

10. **WOLF, G., SÜVERKRÜP, R.** *Rezepturen Probleme Erkennen, Lösen, Vermeiden.* Stuttgart : Deutscher Apotheker Verlag Stuttgart, 2002, 192 S.

11. **Deutscher Arzneimittel-Codex (DAC) 2007/ Neues Rezeptur-Formularium (NRF).** Band I–III. Eschborn, Govi-Verlag und Stuttgart : Deutscher Apotheker-Verlag, 2007.

12. **FARBER, EM., SOUTH, DA.** *Urea ointment in the nonsurgical avulsion of nail dystrophies.* Cutis, 1978, 22, p. 689–692.

13. **HAŠEK, J., SKLENÁŘ, Z.** *Nové léčivé látky v magistraliter receptuře III – klotrimazol.* Prakt Lékáren, 2010, 6, s. 244–249.

14. **SKLENÁŘ, Z., et al.** *Magistraliter receptura v dermatologii.* Praha : Galén, 2009, s. 262.

15. **GLOOR, M., SENGER, B., GEHRING, W.** *Wirkt eine Kombination von Dexpanthenol und Glycerin stärker hydratisierend als die Einzelkomponenten allein?* Akt Dermatol, 2002, 28, S. 402–405.

16. **SKLENÁŘ, Z.** *Nová emoliencia s obsahem močoviny v magistraliter přípravcích.* Čes-slov Derm, 2010, 85, s. 274–279.

17. **HÖGER, PH.** *Kinderdermatologie: Differenzialdiagnostik und Therapie bei Kindern und Jugendlichen.* Schattauer GmbH: Stuttgart, 2007, 569 S.

18. **SKLENÁŘ, Z., HORÁČKOVÁ, K.** *Nové léčivé látky v magistraliter receptuře VII – tokoferol-alfa-acetát.* Prakt Lékáren, 2011, 7, s. 30–33.

19. **HAŠEK, J.** *Dexpanthenol v léčbě kožních onemocnění.* Dermatol Praxi, 2011, 5, s. 41–44.

20. **SKLENÁŘ, Z., HORÁČKOVÁ, K.** *Nové léčivé látky v magistraliter receptuře V – promethazin-hydrochlorid.* Prakt Lékáren, 2010, 6, s. 300–302.

21. **SKLENÁŘ, Z., HORÁČKOVÁ, K.** *Nové léčivé látky v magistraliter receptuře VIII – betamethason-dipropionát.* Prakt Lékáren, 2011, 7, s. 76–79.

22. **SKLENÁŘ, Z., HORÁČKOVÁ, K.** *Nové léčivé látky v magistraliter receptuře IX – fluocinolon-acetonid.* Prakt Lékáren, 2011, 7, s. 121–125.

PharmDr. Zbyněk Sklenář, Ph.D., MBA
e-mail: zbynek.sklenar@gmail.com
Univerzita Karlova v Praze, 1. lékařská fakulta, Farmakologický ústav

Kvalita života v dermatologii v České republice

Jiráková A. | Vrbová L., Hercogová J.

SOUHRN

Cílem teto publikace je upozornit na velmi významný aspekt současné medicíny, jakým je analýza kvality života. Kvalita života je v medicíně a ve zdravotnictví sledována přibližně od sedmdesátých let dvacátého století. V dermatologii se první výzkumné projekty na toto téma objevily až koncem osmdesátých let. Měření kvality života u pacientů s kožními chorobami má prominentní význam, hlavně z důvodu chronického charakteru mnoha kožních nemocí, významného vlivu pruritu, ale také neestetického charakteru některých kožních lézí a restrikcí spojených s kožní chorobou anebo její léčbou. Ve světové literatuře existují v současné době jenom dvě studie s českými výsledky tykajícími se vlivu kožních nemocí na kvalitu života.

KLÍČOVÁ SLOVA

kvalita života• dotazníky kvality života

SUMMARY

Jiráková A., Vrbová L., Hercogová J. Dermatology and the quality of life in Czech Republic

The main purpose of the article is to high-light a very important aspect of contemporary medicine, which is analysing the quality of life. Quality of life has been monitored in medicine and healthcare approximately since the seventies of the twentieth century. In dermatology, the first research projects on this topic appeared only in the late eighties. Measuring quality of life of patients suffering from skin diseases has prominent importance, especially due to the chronic course of many skin diseases, considerable impact of pruritus, but also due to the unsightly character of some skin lesions and restrictions related with the skin disease or its treatment. There are currently only two studies including Czech results related to the impact of skin diseases on quality of life.

KEYWORDS

quality of life • questionnaires of quality of life

Pojem „kvalita života“ je v současné době velmi frekventovaný. O kvalitě života se hovoří v různých souvislostech a v různých vědních disciplínách, zejména pak v psychologii, sociologii, kulturní antropologii, ekologii, v medicíně.

Otázkou kvality života se zabývali lidé odedávna. Známý je například výrok Aristotela o tom, že štěstí (a tím do určité míry i kvalita života) je něčím, na co mají různí lidé odlišné názory. A nejen to. I tentýž člověk vidí v různých situacích života štěstí (a podobně kvalitu života) v něčem jiném. Aristoteles říká: „ Když člověk onemocní, vidí štěstí ve zdraví. Když je v pořádku, jsou mu štěstím peníze.“[1] Holandský psycholog J. Bergsma koncem 80. let 20. století k problému kvality života napsal: „Co lidé existují, byli vždy schopní zamýšlet se a uvažovat o svém životě. Kvalita života byla nejen ohniskem jejich myšlení. Byla i zdrojem jejich inspirace – nejen toho, co dělali, ale i změn, k nimž toto pojetí života vedlo.“

Často se volba léčby mnoha kožních nemocí řídí jak závažností stavu, tak i vlivem na kvalitu života. Sledování kvality života se může stát rozhodujícím v úspěšnosti terapie. Může nám pomoci v každodenní komunikaci s pacientem, ukáže, které sféry jeho života jsou nejvíce ovlivněné tímto onemocněním a na které z nich bychom se měli zaměřit, abychom dosáhli úspěšných výsledků v komplexní terapii.[2] V mnoha případech může takový postup vyžadovat i konzultaci s psychologem. Bylo prokázáno, že například psychický dyskomfort pacienta trpícího atopickým ekzémem (AD), stejně jako psychická tenze jeho rodičů, může jako samostatný faktor zhoršovat průběh onemocnění.[3]

Co se rozumí pojmem kvalita? Dle etymologického slovníku je toto slovo odvozeno od latinského základu qualitas – kvalita, či qualis – jaký. Kvalitou se pak rozumí „jakost, hodnota“. Termín „kvalita života“ byl poprvé v historii uveden již ve 20. letech minulého století, a to v souvislosti s úvahami o ekonomickém vývoji a úloze státu v oblasti materiální podpory chudých lidí.[2] Po válce se tento termín znovu objevil v politické souvislosti v USA, kdy v 60. letech tehdejší americký prezident Johnson v jednom ze svých projevů prohlásil zlepšování kvality života Američanů za cíl své domácí politiky. Měl tím na mysli, že ukazatelem společenského blaha není prostá kvantita spotřebovaného zboží (how much), ale to, jak dobře se lidem za určitých podmínek žije (how good). Později, v 80. letech, dochází k častému používání tohoto termínu v souvislosti s existencí tzv. „victimless crimes“, tj. drobné kriminality, která sice nemá lidské oběti, avšak lidi velmi obtěžuje.[3] Termín „kvalita života“ brzy zdomácněl zejména v sociologii, kde slouží k odlišení podmínek života, jako jsou například příjem, politické zřízení či počet automobilů na domácnost, od vlastního životního pocitu lidí. Již v 70. letech došlo k prvnímu použití termínu „kvalita života“ pro výzkumné účely. V té době proběhlo v USA první celonárodní šetření kvality života obyvatelstva, jehož cílem bylo vyvinout subjektivní indikátory, které by ukazovaly, jak lidé sami hodnotí svůj život, a doplňovaly by objektivní charakteristiky životních podmínek, jako jsou například úroveň bydlení, kriminalita, hlučnost či znečištění ovzduší. Studium kvality života nabylo na intenzitě zejména v posledních 10 letech. Na různých pracovištích ve světě se tomuto tématu věnují celé výzkumné týmy, které se toto zajímavé a důležité téma pokoušejí uchopit z různých aspektů.

Kvalita života je v medicíně a ve zdravotnictví sledována přibližně od 70. let 20. století. Zejména v průběhu 80. let se tento termín začíná stále častěji používat v klinických studiích.

V medicíně a ve zdravotnictví se nejčastěji operuje s pojmem: „health related qua-

lity of life“, tj. kvalita života ovlivněná zdravím. Znamená to, že vedle klinických ukazatelů úspěchu či neúspěchu nasazené terapie (hladina hemoglobinu, cukru, krevní tlak, teplota) se sledují subjektivní a objektivní údaje o fyzickém a psychickém stavu pacienta, jako jsou přítomnost bolesti, intenzita únavy, převažující typ emocí, prožívaná míra úzkosti, frustrace, nespokojenosti. Měření kvality života navíc poskytuje zdravotníkům mnoho dalších informací např. o vztazích pacienta s partnerem, míře sociální podpory, vlivu nemoci na každodenní aktivity apod.

Dále se ve zdravotnictví z hlediska kvality života hodnotí poskytovaná péče a její výsledky nebo častěji určité léčebné postupy či specifické zdravotnické programy.[3] Pro medicínu a zdravotnictví je užívání pojmu „kvalita života“ velmi relevantní a je zcela v intencích pojetí zdraví WHO, kdy zdraví není chápáno pouze jako nepřítomnost nemoci, ale jako stav úplné „fyzické, psychické a sociální pohody“. Kvalitou života podle WHO je potom to, jak jedinec vnímá své postavení ve světě v kontextu kultury a hodnotových systémů, ve kterých žije, a to ve vztahu k jeho osobním cílům, očekáváním, zájmům a životnímu stylu.[4, 5]

V tomto kontextu není náhodou, že v medicíně bylo sledování kvality života nejdříve započato právě u onkologicky nemocných pacientů. Jak známo, život prodlužující terapie nezřídka svojí agresivitou dočasně zhoršuje kvalitu života nemocných více než nemoc samotná. V dermatologii se první výzkumné projekty ohledně vlivu kožních nemocí na kvalitu života pacientů objevily až koncem 80. let. Ale už v roce 1970 Whitmore dával svým pacientům seznam 21 otázek, jejichž cílem bylo ukázat vliv kožního onemocnění pacienta na kvalitu jeho života.[6] O tři roky později Robinson navrhl zavedení systému měření postižení pacienta a jeho vliv na život do dermatologické praxe.[7]

Měření kvality života u pacientů s kožními chorobami má prominentní význam, hlavně z důvodu chronického charakteru mnoha kožních nemocí, významného vlivu pruritu, ale také neestetického charakteru některých kožních lézí a restrikcí spojených s kožní chorobou anebo její léčbou. Dalším důležitým aspektem využití výsledků kvality života může být jejich použití jako velmi silný argument pro ekonomickou a i politickou podporu. Zajímavý je fakt, že v mnoha zemích – například ve Spojených státech, Finsku, Velké Británii – jsou výsledky kvality života nutné například k úhradě léků. V Německu, Holandsku a Švýcarsku byla sestavena nová doporučení, která v rámci klinických studií vyžadují ve stejném stupni analýzu nákladů, klinické účinnosti, ale též analýzu vlivu na kvalitu života.[8]

Technikou, která se využívá v měření kvality života, jsou dotazníky. Prvním velmi pečlivě zkoumaným kožním onemocněním byla psoriáza. Autorem této práce (Psoriasis – an index of disability) byl profesor A. Y. Finlay. Studie byla prováděna s využitím prvního specifického dotazníku kvality života kožního onemocnění – Psoriasis Disability Index. Profesor Finlay je autorem celé řady dalších dermatologických dotazníků, kterých do současné doby vznikla enormní škála.[9, 10, 11] V 90. letech vznikl první dotazník kvality života pro pacienty trpící atopickou dermatitidou.[11]

Dotazníky, které jsou v současné době v medicíně používány, můžeme rozdělit do 2 skupin: generické dotazníky a dotazníky specifické pro konkrétní chorobu. Dotazníky generické mohou být použity u pacientů s různými chorobami a v různých oborech medicíny. Tyto dotazníky jsou velmi oblíbené pro porovnávání odlišných chorob a jejich vlivu na kvalitu života nemocných. Na druhou stranu tyto dotazníky nejsou až tak specifické a nemohou plně a podrobně ukázat vliv konkrétní choroby na kvalitu života pacienta. Dotazníky specifické pro danou chorobu jsou svými otázkami velmi pečlivě připraveny a detailně ukazují vliv nemoci na kvalitu života pacienta. Je však potřeba si uvědomit, že tyto dotazníky mohou být použity jenom pro jednu specifickou nemoc a jejich výsledky mohou být porovnávány jenom v rámci jedné nemoci. Dále není možné porovnávat výsledky generických dotazníků s výsledky dotazníků specifických pro danou nemoc. Dotazníky mohou být rozdělené do podskupin na základě věku pacienta, na dětské a dotazníky pro dospělé.

V současné době se v dermatologii z generických dotazníků nejčastější používá Dermatology Life Quality Index (DLQI), Children’s Dermatology Life Quality Index – textová a obrázková verze (CDLQI), Skindex, The Family Dermatology Life Quality Index (FDLQI) a ze specifických dotazníků Infant’s Dermatitis Quality of Life Index (IDQOL), Dermatitis Family Impact Questionnaire (DFI), Psoriasis Disability Index (PDI), Cardiff Acne Disability Index. Dostupné jsou různé validované jazykové verze těchto dotazníků.

Přestože pojem kvalita života je v současné době velmi frekventovaný a podrobně zkoumán ve světových publikacích, v České republice – a hlavně v oboru dermatovenerologie – je problematikou poměrně novou a stále chybějí studie na toto téma.

V českém překladu existují dotazníky Dermatologický index kvality života, Dětský dermatologický index kvality života – textová verze, Dermatologický index kvality života kojenců a Index postižení akné (vypracovaný univerzitou v Cardiffu).

V roce 2008 byl ve spolupráci s profesorem A. Y. Finlayem a doktorem Mohammadem K. A. Basrou z Dermatologické kliniky University Cardiff ve Walesu proveden český překlad a plná validace dotazníku Dermatitis Family Impact Questionnaire (Vliv atopického ekzému dítěte na členy jeho rodiny) a grafická oprava dotazníku Children’s Dermatology Life Quality Index (Dětský Dermatologický Index Kvality Života – obrázková verze).[12]

Podle doporučení Food and Drug Administration dotazník Dermatitis Family Impact Questionnaire byl přeložen z anglického do českého jazyka dvěma překladateli samostatně, poté byla zvolená jedna finální verze, která byla dále přeložena zpět z angličtiny do češtiny dvěma překladateli z Ústavu jazyků Univerzity Karlovy v Praze.[13] Výsledek byl téměř stejný jako originální verze. Následně byla provedena pilotní studie na 20 rodičích dětí s AD, která potvrdila, že tento dotazník je plně srozumitelný a jasný.[14]

Dotazník „Vliv atopického ekzému dítěte na členy jeho rodiny“ je zaměřen na členy rodiny dítěte, které trpí AD. Dotazník obsahuje 10 otázek ohledně vlivu AD dítěte na domácí práce, spánek ostatních členů rodiny, rodinné aktivity, nákupy pro rodinu, rodinné výdaje, pocity celkové únavy a vyčerpání rodičů, vzniku emocionální úzkosti, deprese u rodičů, vztahy v rodině a zapojení ostatních členů rodiny do ošetřování a léčby dítěte. Dotazník je krátký – jednostranný, nenáročný, kdykoli opakovatelný. Zaměřen je na časové období jednoho týdne. Vyplnění dotazníku trvá v průměru 1–2 minuty. Odpovědi se provádějí zaškrtnutím možností „velmi mnoho, hodně, málo, vůbec ne“. Hodnocení se provádí součtem bodů. Za odpověď velmi mnoho – 3 body, za odpověď hodně – 2 body, za odpověď málo – 1 bod, za odpověď vůbec ne – 0 bodů. Součet bodů dotazníku je v rozmezí 0–30 bodů. Body 0–5 znamenají malý vliv na kvalitu života, body 6–10 znamenají střední vliv na kvalitu života, body 11–20 znamenají velmi velký vliv na kvalitu života, body 21–30 znamenají extrémní vliv na kvalitu života.

Ve světové literatuře existuje hodně výzkumných projektů a prací posuzujících vliv AD dítěte na členy jeho rodiny. Největší podíl ve světových publikacích zde mají práce profesora A. Y. Finlaye a M. S. Lewis-Jonese.

V České republice proběhla v letech 2008–2011 na Dermatovenerologické klinice

2. LF UK a Nemocnice Na Bulovce studie na 203 dětských pacientech s AD a 203 jejich rodičích.[15] Tento projekt měl dva hlavní cíle: 1. ohodnotit kvalitu života dětí s AD podle jejich věku a pohlaví, porovnat otázky s nejvyšším skóre, což znamená s nejvíce negativním vlivem na kvalitu života mezi různými věkovými skupinami dětí s AD; 2. posouzení kvality života rodičů žijících s dítětem trpícím AD. V této studii jsme prokázali vysoce signifikantní snížení kvality života dětí s AD a jejich rodičů ve všech věkových kategoriích.

Další zajímavá studie, která se uskutečnila v roce 2010 ve spolupráci Dermatovenerologické kliniky 2. LF UK a Nemocnice Na Bulovce a dr. Chernyshovem z Dermatovenerologické kliniky univerzity v Kyjevě na Ukrajině, porovnala výsledky IDQOL českých a ukrajinských pacientů.[16] Mírné rozdíly, které byly ve studii zaznamenány, byly pravděpodobně následkem drobných kulturních rozdílů a vlivu sociálních a ekonomických faktorů.

Na závěr je nutné zdůraznit, že studium kvality života je v současné vědě nosným a užitečným trendem. Výsledky z oblasti kvality života přispívají k lepšímu, komplexnímu pochopení pacienta jako člověka a podstaty jeho lidské existence. Z hlediska zdravotnictví mají svůj praktický dopad ve snaze o změnu přístupu k péči o nemocné. Znalost míry postižení kvality života pacienta nám určitě napoví, na které z aspektů jeho života i života členů jeho rodiny bychom se měli zaměřit, abychom dosáhli úspěšných výsledků komplexní terapie.

Prohlášení autora o spolupráci s farmaceutickými firmami: nespolupracuje s žádnou farmaceutickou firmou.

Literatura

1. **HNILICOVÁ, H., BENCKO, V.** *Kvalita života – vymezení pojmu a jeho význam pro medicínu a zdravotnictví.* Prakt Lék, 2005, 85, s. 656–660.

2. **KANG, K., POLSTER, AM., NEDOROST, ST., et al.** Atopic dermatitis. In **BOLONIA, JL., JORIZZO, JL., RAPINI, RP.** *Dermatology.* 1st ed, Elsevier, 2003, p. 149–174.

3. **KŘIVOHLAVÝ, J.** *Psychologie nemoci*. 1. vyd., Grada Publishing, 2002, s. 162–183.

4. **LAM, J., FRIEDLANDER, SF.** *Atopic Dermatitis: A Recent Advances in the Field.* Pediatr Health, 2008, 2, p. 733–747.

5. **LAWSON, V., LEWIS-JONES, MS., FINLAY, AY., et al.** *The family impact of childhood atopic dermatitis: The Dermatitis Family Impact questionnaire*. Br J Dermatol, 1998, 138, p. 107–113.

6. **PATRICK, DL., at al.** *Patient-Reported Outcomes to Support Medical Product Labeling Clamis: FDA Perspective*. Value in Health, 2007, 10, p. 125–137.

7. **REITAMO, S., LUGER, TA., STEINHOFF, M.** *Textbook of Atopic Dermatitis.* 1st ed, Informa UK, 2008, p. 1–11, 139–146.5.

8. **FINLAY, AY.** *Quality of life in atopic dermatitis.* J Am Acad Dermatos, 2001, 45, p. 64–66.

9. **SWAINE-VERDIER, A., et al.** *Adapting Quality of Life Instruments.* Value in Health, 2004, 7, p. 27–30.

10. **The WHOQOL group.** *The World Health Organization Quality of Life Assessment: Development and general psychometric properties*. Social Sci Med, 1998, 46, p. 1569–1585.

11. **WHITOMORE CW.** *Cutaneous impairment: disability and rehabilitation*. Curie, 1970, 6, p. 989–992.

12. **JIRÁKOVÁ, A., SLAVÍKOVÁ, Š., VOJÁČKOVÁ, N., GÖPFERTOVÁ, D., HERCOGOVÁ, J.** Vliv *atopického ekzému dítěte na členy jeho rodiny – česká validace dotazníku*. Čes-slov Derm, 2010, 85, s. 318–324.

13. **WOLFF, K., JOHNSON, RA.** *Fitzpatrick's Color Atlas and Synopsis of Clinical Dermatology*. 5th ed, McGraw-Hill, 2005, p. 33–38.

14. **WOOD-DAUPHINEE, S.** *Assesing quality of life in clinical research: from where have we come and where we are gong?* J Epidemiol, 1999, 52, p. 355–363.

15. **JIRÁKOVÁ, A., VOJÁČKOVÁ, N., GÖPFERTOVÁ, D., HERCOGOVÁ, J.** *A comparative study of the impairment of quality of life in Czech children with atopic dermatitis of different age groups and their families.* International Journal of Dermatology – článek přijat k publikaci.

16. **CHERNYSHOV, P., JIRÁKOVÁ, A., HERCOGOVÁ, J** *Comparative study of the quality of life of children with atopic dermatitis from Ukraine and the Czech Republic*. J Eur Acad Dermatol Venereol, 2010, Dec 13. doi: 10.1111/j.1468-3083.2010.03945.x.- IF: 3,309.

MUDr. Anna Jiráková, MUDr. Lucie Vrbová, prof. MUDr. Jana Hercogová, CSc.
e-mail: annajirakova@seznam.cz
Univerzita Karlova v Praze, 2. lékařská fakulta a Nemocnice Na Bulovce, Dermatovenerologická klinika

DERMA-INFO

Pro Nemocnici s poliklinikou v Semilech hledáme lékaře se specializací v oboru dermatovenerologie na pozici vedoucí lékař dermatologického ordinariátu.

Nabízí se práce s převahou ambulantní činnosti, ale i se zázemím vlastních lůžek ve společném lůžkovém fondu s internou. Počet lůžek v podstatě podle skutečné potřeby. K výbavě oddělení patří: celotělová komora s UVA, UVB zářením, Palmoplantar SUP s UVB, dermatoskopy, elektrokauter, výbava pro probatorní excize a epikutánní testy, lymfodrenážní přístroj atd. Kvalitní a odborně zdatný kolektiv sester.

Oddělení se nalézá v pěkném novém pavilonu interních oborů. Nabízíme dobré platové podmínky (úroveň primáře) s podílem na výkonech a hospodaření oddělení. Ubytování zajistíme, možný je i byt v domku se zahradou – vhodné zejména pro manžele, nejlépe oba lékaře.

KONTAKT: Ing. Jiří Samek, ředitel Nemocnice v Semilech
e-mail: jiri.samek@nemsem.cz

Morbus Reiter

Stránská J.

Vaňousová D., Jůzlová K., Vojáčková N., Hercogová J.

SOUHRN

Kazuistika popisuje historii pacienta léčeného na venerologii, u kterého se objevily následně i oční a kloubní projevy a správně byl diagnostikován Reiterův syndrom. Kazuistika upozorňuje na nutnost dobré interdisciplinární spolupráce při mezioborových diagnózách.

KLÍČOVÁ SLOVA

diagnostika • klinický obraz • postgonokoková artritida • kompletní Reiterův syndrom

SUMMARY

Stránská, J., Vaňousová, D., Jůzlová, K., Vojáčková, N., Hercogová, J. Morbus Reiter

A case report describes a patient treated at venereology department; later ocular and articular manifestations occurred in this patient, and Reiter's syndrome was rightly diagnosed. The case report highlights the necessity of good interdisciplinary collaboration at diagnoses that cross boundaries of a single field.

KEYWORDS

diagnostics • clinical picture • post-gonococcal arthritis • complete Reiter's syndrome

Pacient je 44letý muž, jehož rodinná anamnéza byla bezvýznamná, prodělal operaci očí pro strabismus v r. 1992 a dále operaci tříselné kýly v r. 1971. Pacient je orientací bisexuál, spíše homosexuál, bez stálého partnera. Na naší klinice byl hospitalizován pro syfilis recens latens v říjnu 2009, kdy absolvoval léčbu benzylpenicilinem 1,5 MIU i. m. po dobu 7 dní a benzathinpenicilinem G 2x 1,5 MIU i. m. 1krát týdně, celkem 3krát. Na naše pracoviště pacient docházel k pravidelným dispenzárním kontrolám.

Do venerologické ambulance pacienta přivedly akutní obtíže charakteru pálení při močení a hnisavý výtok z močové trubice. Mikroskopicky i kultivačně byla potvrzena diagnóza kapavky a týž den zahájena léčba azitromycinem tbl. v celkové dávce 1,5 g, který byl podáván v průběhu 2 dnů. Kontrolní kultivace gonokoků byla prováděna standardně v týdenních intervalech celkem 3krát, vždy s negativním výsledkem. Pět dní po léčbě se u pacienta objevil zkalený výtok z očí a hyperémie spojivek více vlevo (Obr. 1), do spojivkových vaků si nemocný aplikoval oční antiseptika – guajazulen ung. Pacient byl odeslán na oční vyšetření, kde byl proveden výtěr ze spojivkového vaku. Pro negativitu mikroskopického vyšetření, gonokultivace i PCR neisserií a chlamydií byla diagnóza očního onemocnění uzavřena jako conjunctivitis purulenta – reaktivní zánět k proběhlé kapavce. Oftalmolog dále doporučil lokální terapii – ofloxacin gtt. – 4krát denně 1 kapku do spojivkového vaku.

Za tři dny došlo ústupu zkaleného výtoku z očí, přetrvávala pouze mírná hyperémie spojivek. U pacienta se však objevila výrazná bolestivost a otok v oblasti levého kotníku. Pacient měl subfebrilie, zimnici i úraz negoval. Při vyšetření jsme zjistili výrazný otok a palpační bolestivost nártu i plosky levé dolní končetiny. Palpačně teplý erytém byl lividní barvy, bez fluktuace či retence, bez porušení kožního krytu. Plantární znamení bylo pozitivní, Homansovo znamení negativní. Bylo provedeno rtg vyšetření postižené končetiny s normálním nálezem (skelet bez strukturálních změn, bez traumatu). Následující den byl pacient odeslán na ortopedické vyšetření, ortoped diagnostikoval flegmónu plosky levé dolní končetiny. Pacientovi doporučil vertikalizaci, klid a elevaci končetiny, dále doporučil kontrolu na chirurgii, antibiotickou terapii podle chirurgického vyšetření, analgetika podle potřeby a vydal pacientovi francouzské hole. Chirurg nesouhlasil se závěrem vyšetření ortopeda a doporučil další terapii dermatologem nebo revmatologem, pokud nález nebude souviset s venerickým onemocněním.

Obr. 1 Konjunktivitida levého oka

Obr. 2 Otok pravého kotníku

Na naší klinice byly provedeny krevní odběry a zjištěny zvýšené hodnoty C-reaktivního proteinu (100,1 mg/l) a leukocytů (WBC 9,9x $10^{9)}$. Pro podezření na metastatickou diseminaci gonokokové infekce byla zahájena terapie klindamycinem 300 mg tbl. á 6 h, lokálně dostával nemocný zinkový olej a byla mu doporučena kontrola za tři dny. Po třech dnech celkové antibiotické terapie si pacient začal stěžovat na zhoršení obtíží. Objevila se bolestivost, otok a erytém obou hlezen (Obr. 2). Byla zopakována vyšetření ortopedem a chirurgem s cílem vyloučit metastatickou diseminaci kapavky do kloubů. Oba specialisté tuto obavu nepotvrdili a doporučili pokračovat v antibiotické terapii a klidovém režimu s tím, že máme dále pátrat po původu těchto obtíží. Následující den byl nemocný hospitalizován na lůžkovém oddělení naší kliniky, protože k předešlým obtížím se přidaly bolestivost a otok pravého kolene (Obr. 3, 4) s výrazným omezením pohyblivosti a horečka. Pro výrazné bolesti a otoky postižených kloubů dolních končetin se pacient stal imobilním. Byla zahájena parenterální antibiotická terapie krystalickým benzylpenicilinem G 4x 5 MIU i. v. v kombinaci s gentamicinem 240 mg i. m., lokálně byl aplikován ichtamol ung. Byl zhotoven nový rtg snímek pravého kolene a obou hlezen opět s normálním závěrem (skelet bez strukturálních a traumatických změn).

Třetí den hospitalizace se u pacienta objevila fluktuace v pravém kolenním kloubu a ortopedem bylo punktováno asi 20 ml lehce zkalené tekutiny. Punktát byl vyšetřen metodou PCR na chlamydie, borelie, neisserie, byla provedena kultivace punktátu

a výsledek těchto vyšetření byl negativní. Mikroskopické vyšetření punktátu prokázalo pouze ojediněle erytrocyty. Nemocný byl konzultován s infektologem, který diagnostikoval oligoartritidu velkých kloubů a konstatoval, že lehce zkalený punktát může souviset s prodělanou gonokokovou infekcí, ale diferenciálnědiagnosticky je třeba vyloučit revmatoidní artritidu a lymeskou boreliózu.
Sedmý den hospitalizace byl pacient vyšetřen revmatologem, který dospěl k závěru, že se u pacienta jedná o reaktivní postgonokokovou artritidu, doporučil aplikovat depotní kortikoid jednorázově (byl aplikován betamethasoni natrii phosphas 2,63 mg, betamethasoni dipropionas 6,43 mg v 1 ml injekční suspenze intramuskulárně), prednizon tbl. v dávce 10 mg/den, nesteroidní antiflogistika (byl podán ketoprofen v dávce 150 mg/den) a sledování v revmatologické ambulanci. Kontrolní laboratorní vyšetření před dimisí prokázalo pokles zánětlivých parametrů (C-reaktivní protein byl 23,3 mg/l), mírnou reaktivní leukocytózu, revmatoidní faktor byl negativní a antigen HLA B27 pozitivní. V den dimise nebyl u pacienta patrný otok ani erytém hlezenních či kolenního kloubu, bolestivost pacient negoval a byl opět plně mobilní.
Diagnózu jsme uzavřeli jako **reaktivní postgonokokovou artritidu – kompletní Reiterův syndrom**.

Obr. 3, 4 Otok pravého kolena

Reiterův syndrom je řazen k reaktivním artritidám. Jedná se o asymetrickou séronegativní artritidu a jeden nebo více příznaků triády: uretritida (cervicitida u žen) či průjmové onemocnění, zánětlivé oční příznaky a mukokutánní příznaky.[1, 2] Vedoucím příznakem syndromu je artritida (artralgie až těžká artritida, zánět Achillovy šlachy). Urogenitální či střevní infekce[3] předchází dny až týdny kloubním obtížím. Mezi oční příznaky patří sterilní konjunktivitida až iridocyklitida či keratitida.[4] Kožní a slizniční projevy jsou charakterizovány hyperkeratotickými papulami a pustulami na ploskách a dlaních – tzv. **keratoderma blenorrhoicum**, a ulceracemi na sliznicích úst a genitálu – **balanitis circinata**.
Při vyšetření pacienta zjišťujeme, že reaktanty zánětu jsou v akutní fázi zvýšeny, můžeme detekovat protilátky proti chlamydiím,[5] yersiniím, antigen HLA B27 je pozitivní, revmatoidní faktor je ve třídě IgM negativní, na rtg kloubů se projevují pouze nespecifické změny. Diagnóza Reiterova syndromu se opírá o klinický obraz, není zde patognomický příznak.
O **kompletním Reiterově syndromu** hovoříme tehdy, je-li přítomna triáda příznaků:

1. artritida – asymetrická, event. migrující oligoartritida postihující přednostně dolní končetiny (kolena, hlezna);
2. uretritida;
3. konjunktivitida, iritida, keratitida.[4]

Popsané projevy se nemusejí vyskytovat souběžně (artritida a jedna z afekcí se označují jako inkompletní Reiterův syndrom). Reiterovu tetrádu doplňuje tzv. **Reiterova dermatóza**, tj. na okraji glans penis je zesílený, psoriaziformní erytém (**balanitis circinata**) a hyperkeratotické papuly připomínající mozoly a pustuly na dlaních a ploskách nohou (**keratoderma blenorrhoicum**). Dále mohou být přítomny afty v dutině ústní a psoriaziformní eflorescence na trupu.
Diferenciálnědiagnosticky je třeba zvažovat akutní kapavčitou artritidu. Téměř vždy je postižen velký kloub, často koleno, kloub je teplý, s fluktuačním výpotkem a bolestí omezující pohyb, možný je i přechod do empyému s flegmónou, je způsobena reaktivně vlivem imunokomplexů, při monoartritidě, je možné prokázat přímé osídlení kloubu gonokoky,[6] psoriatickou artritidu (v 10–20 % předchází kožní projevy, častěji u psoriázy I. typu, častá pozitivita HLA B27, revmatoidní faktor je negativní, nejčastěji symetrická polyartikulární forma postihující i distální interfalangeální skloubení, méně často asymetrická oligoartikulární forma, mutilující forma, axiální forma), Bechçetův syndrom (neerozívní poly-oligoartritida, postihuje primárně velké klouby dolních končetin, pro stanovení diagnózy musí být přítomny ulcerace v dutině ústní a další ze souboru příznaků tohoto onemocnění).[7]
Léčba spočívá v podávání antibiotik, která se volí podle citlivosti původce, je-li v době onemocnění ještě přítomen. Symptomatická léčba zahrnuje nesteroidní antiflogistika a kortikosteroidy. Pro těžké případy je rezervována terapie sulfasalazinem, azathioprinem či metotrexátem. Průběh onemocnění je benigní, přechodný nebo má choroba sklon k relapsům.[8]
Závěrem nezbývá než podotknout, že přestože se u Reiterova syndromu jedná zejména o revmatologickou diagnózu, snadno se pacient se souborem zdánlivě nesouvisejících příznaků dostane do ordinace dermatovenerologa a ten by měl být připraven na mezioborové diagnózy pomýšlet. Cílem naší práce je ukázat, že pro dermatologa, ale i jiné odborníky, může být cesta ke správné diagnóze obtížná a proto je nutná interdisciplinární spolupráce.

Literatura

1. **HERCOGOVÁ, J.** Venerologie. In **HRODEK, O., et al.** *Pediatrie.* Praha : Galén, 2002, s. 661-669.

2. **BRADNA, P.** Reaktivní artritida. In **BUREŠ, J., HORÁČEK, J., et al.** *Základy vnitřního lékařství.* Praha : Galén, 2003, s. 496–497.

3. **CHUN, P., KIM, YJ., HAN, YM., KIM, YM.** *A case of reactive arthritis after Salmonella enteritis in a 12-year-old boy.* Korean J Pediatr, 2011, 54, p. 313–315. Epub 2011, Jul 31.

4. **KOZEIS, N., TRACHANA, M., TYRADELLIS, S.** *Keratitis in reactive arthritis (Reiter syndrome) in childhood.* Cornea, 2011, 30, p. 924–925.

5. **CARTER, JD., GÉRARD, HC., WHITTUM-HUDSON, JA., HUDSON, AP.** *Combination antibiotics for the treatment of Chlamydia-induced reactive arthritis: is a cure in sight?* Int Clin Rheumatol, 2011, 6, p. 333–345.

6. **ŠTORK, J.** Psoriáza. In **ŠTORK, J., et al.** *Dermatovenerologie.* Praha : Galén, 2008, s. 192, 447, 450.

7. **VAŇOUSOVÁ, D., BERNARDOVÁ, J., SÝKOROVÁ, B.** *Uretritidy z pohledu dermatovenerologa.* Postgraduální medicína, 2010, 12, s. 466–472.

8. **KORTING, HCH.** Morbus Reiter. In **BRAUN-FALCO, O., PLEWIG, G., WOLFF, HH.** *Dermatológia a venerológia.* Osveta, 2001, 1, s. 102–104.

MUDr. Jana Stránská, MUDr. Daniela Vaňousová, MUDr. Kateřina Jůzlová, MUDr. Naděžda Vojáčková, prof. MUDr. Jana Hercogová, CSc.
e-mail: j_stranska@seznam.cz
Univerzita Karlova v Praze, 2. lékařská fakulta a Nemocnice Na Bulovce, Dermatovenerologická klinika

Pachatel známý: štěnice

Březinová E.

SOUHRN

Štěnice (*Cimex lectularius*) je parazitický hmyz živící se krví teplokrevných živočichů. U člověka způsobuje onemocnění zvané cimikóza. Schopnost přežití štěnic v nepříznivých podmínkách z nich činí závažný hygienický problém současnosti. Štěnice jsou aktivní nad ránem, vyhledávají obnažené části těla. Žijí v koloniích, ukryté nejčastěji v matracích či jiných skulinách obydlí a způsobují kopřivkové projevy s tečkovitou hemoragií uprostřed, vzácně anafylaktickou reakci.
V diferenciální diagnóze je nezbytné odlišit napadení jiným hmyzem či kopřivku jiného původu. Léčba je symptomatická. Tato kazuistika popisuje diagnostický postup u pacienta se svědivými urtikariálními papulami. Případ je důkazem toho, že klíčem ke správné diagnóze je především pečlivě odebraná anamnéza.

KLÍČOVÁ SLOVA

štěnice • cimikóza • kopřivka • parazit • pruritus

SUMMARY

Březinová, E. Who is the culprit? The bedbug
The bedbug (*Cimex lectularius*) is a parasitic insect feeding on blood. In humans it causes a disease called cimicosis. Their ability to survive in adverse conditions makes bedbugs a serious health problem around the world. Bedbugs are active mostly at dawn, looking for exposed parts of the body. They live in colonies, usually hidden in mattresses and other slits in furniture. A bedbug bite leads to urticaria with punctate hemorrhage in the middle, rarely to anaphylactic reaction. In the differential diagnosis it is necessary to distinguish the attack of other parasitic insects (e.g. mosquitos, fleas) or urticaria of different etiology such as drug-induced. Treatment is symptomatic. This case report presents the diagnostic process in patient with pruritic urticarial papules and tries to present supportive evidence that a carefully taken history is the key to the correct diagnosis..

KEYWORDS

bedbugs • cimicosis • urticaria • parasite • pruritus

POPIS PŘÍPADU

Rodinná anamnéza byla vzhledem k věku pacienta a akutně vzniklým kožním obtížím nevýznamná. Sám pacient prodělal v sedmi letech záškrt a v šestnácti letech primární tuberkulózu plic s adhezívní pleuritidou. Dále byl v 80 letech hospitalizován pro podezření na infarkt myokardu, který nebyl potvrzen, byla ale diagnostikována blokáda pravého Tawarova raménka nejasného stáří. V minulosti byl sledován a léčen pro depresivní syndrom. Z operací prodělal polypektomii v 80 letech, odstranění vnitřních hemoroidů, totální náhradu pravého kyčelního kloubu v 76 letech. V době vyšetření na naší klinice pravidelnou medikaci neužíval, alergie neudával, nekouřil, pil pouze příležitostně víno a jednu kávu denně. Fyziologické funkce byly v normě. Pacient v důchodu, v minulosti pracoval jako ředitel cukrovaru, žije s manželkou v rodinném domku.
83letý pacient se dostavil na naši kliniku pro asi deset dní trvající svědivý papulózní exantém. Při přijetí popsán generalizovaný exantém s projevy do půl centimetru, kruhovitého tvaru, plochého povrchu, většinou s drobnou centrální hemoragickou krustou. Papuly lokalizovány s maximem na trupu, horních končetinách a disperzně i na končetinách dolních, zejména na bércích (Obr.1, 2, 3). Sliznice dutiny ústní ani genitál postiženy nebyly. Exantém byl výrazně svědící, postupně progredoval na téměř celý kožní povrch včetně obličeje. V předchorobí pobýval pacient s třítýdenním časovým odstupem v apartmánu na Kypru a poté – asi s týdenním odstupem – v hotelu v Londýně. Teplotu neměl, klouby ho nebolely, nachlazení či jinou infekci negoval, poštípání hmyzem si nebyl vědom. Podobné potíže nikdy neměl. Alergickými projevy v minulosti netrpěl. Kromě silného svědění pociťoval pacient malátnost a třesavku, což bylo později hodnoceno spíše jako psychická

Obr. 1 **Generalizovaný exantém** (archiv kliniky)

Obr. 2 **Cimikóza na dolních končetinách** (archiv kliniky)

Obr. 3 **Poštípání na exponovaných částech těla** (archiv kliniky)

Obr. 4 **Cimikóza – detail vpichu** (foto autorka článku)

nástavba nepříjemného kožního onemocnění. Podobné obtíže měla i pacientova partnerka s lokalizací na dolních končetinách, ji projevy nesvědily. Exantém ošetřoval pacient doma mastí Tiger Balm čínského původu.

V rámci hospitalizace v krevním obraze zachycena monocytóza 10,2 %, v základním biochemickém vyšetření hyperkalémie 5,6 mmol/l, moč bez patologického nálezu, screeningová vyšetření RRR, TPHA negativní, ASLO < 200 m. j., ve výtěru z krku pouze běžná flóra, autoprotilátky ANA (antinukleární protilátky), ENA (protilátky proti extrahovatelným nukleárním antigenům), anti-Ro (SS-A), anti-La (SS-B), CIK (cirkulující imunokomplexy) negativní, hodnota celkového IgE v mezích normy (89 IU/ml), zvýšená hodnota glykovaného hemoglobinu (4,8 %) svědčila pro poruchu glukózové tolerance. Rentgenový snímek srdce a plic s nálezem kalcifikačního stínu v pravém bráničním úhlu a pleurálními změnami svědčícími pro prodělanou tuberkulózu.

Pro výrazné svědění byla nasazena celkově antihistaminika loratadin a bisulepin hydrochlorid. Lokálně byl pacient léčen kortikosteroidním přípravkem fluocinolon acetonid v gelu a zinkovým olejem. Pacient byl hospitalizován čtyři dny, domů odcházel se zavadajícími drobnými papulami se zbytkovými krustami na povrchu, pruritus téměř ustoupil. Vzhledem ke všem zjištěným skutečnostem – a především však anamnestickým souvislostem – byl případ uzavřen jako cimikóza s urtikariálními projevy. Po propuštění užíval loratadin a místně tramcinolon lotio dle potřeby s kyselým ambidermanem. Poučen o hygienických opatřeních. Po čtyřech dnech došlo ke zvýraznění pruritu, ponechána stávající medikace, poté se již nedostavil.

DISKUSE

Svědivý papulózní exantém je v dermatologii častý a diferenciální diagnostika takových projevů bývá mnohdy svízelná. V poslední době však narůstá jak celosvětově, tak u nás v České republice počet případů, u kterých je původcem těchto projevů štěnice.

Štěnice domácí (lat. *Cimex lectularius*) a štěnice tropická (lat. *Cimex hemipterus*) patří mezi parazitický hmyz, který se živí krví teplokrevných živočichů. U člověka působí onemocnění zvané cimikóza a – jak dokládají archeologické nálezy z Egypta – tento hmyz doprovází člověka již několik tisíciletí. Štěnice dokáží přežít ve značně nepříznivých podmínkách, což z nich činí závažný hygienický problém současnosti. V 80. letech byly v tehdejším Československu téměř vyhubeny, zásadní roli hrálo pravděpodobně používání pesticidu DDT (dichlordifenyltrichloretan) po druhé světové válce. Nyní se však štěnice znovu rozšiřují a k tomu nahrávají jak podmínky prostředí, tak chování samotných lidí. Kvůli větší migraci, turistice, neinformovanosti a neznalosti této problematiky při rozvoji rezistence štěnic na běžné insekticidy je boj proti nim značně obtížný.[1]

Napadení štěnicemi nesouvisí se sociální situací postižených. K nákaze může dojít i v tom nejlepším hotelu během dovolené, jak dokládá popisovaný případ, nebo koupí staršího nábytku. Štěnice žijí v koloniích, nejčastěji v matracích a nejrůznějších skulinách obydlí. Uvádí se, že vydávají typický nepříjemně nasládlý zápach, připomínající vůni čerstvých malin nebo koriandru. Údaje o velikosti populací tohoto hmyzu se různí, pohybují se mezi 4 až 220 štěnicemi v jednom lidském obydlí až k 5000 jedinců v jedné posteli. Štěnice mohou zůstat nepovšimnuty o hladu po dobu asi 35 dní, než se začnou aktivně šířit. Pokud necítí přítomnost hostitele, zůstávají skryty. Bylo doloženo, že nenasáté samice dokáží při teplotách kolem 13 °C hladovět téměř dva roky.[2]

Štěnice jsou aktivní nad ránem, vyhledávají obnažené části těla a bodavým sosákem do rány vstřikují sliny s řadou aktivních látek s antikoagulačními, imunomodulačními, anestetickými, proteolytickými a vazodilatačními účinky.[3]

V místě vpichu vznikají svědivé papuly, pupeny až otoky s tečkovitou hemoragií (Obr. 4), popřípadě i puchýřky, vzácně může nastat anafylaktická reakce. Někdy je možné pozorovat i několik vpichů vedle sebe, označované jako „snídaně – oběd – večeře“, což vzniká posouváním parazita po opakovaném vyrušení při sání krve. Reakce může být časná, může se však objevit až za několik dní. Udává se, že asi 20 % lidí je necitlivých a zůstává bez reakce i po opakované expozici. To vše znesnadňuje odhalení původce onemocnění. Při opakovaném poštípání intenzita odpovědi obvykle vzrůstá a zkracuje se doba do rozvoje projevů (od 7 dní po 3 hodiny).[4]

V séru postižených jedinců je možné detekovat specifické IgE proti nitroforinu, což je antigen obsažený ve slinách štěnic,[5] dále byla prokázána u papulózní kopřivky po napadení štěnicemi tvorba IgG protilátek.[6] Tyto sérologické metody však nejsou v běžné praxi k dispozici. Projevy se hojí až tři týdny, někdy mohou přetrvávat pozánětlivé hyperpigmentace. Nebezpečí přenosu infekce štěnicemi na člověka není dosud dostatečně prozkoumáno, nicméně

v tělesných tekutinách tohoto hmyzu bylo nalezeno až 40 patogenů. V praxi se spíše setkáváme se sekundární bakteriální infekcí, která vzniká v důsledku rozškrábání svědivých projevů. Infestace štěnicemi působí kromě kožních obtíží také nespavost a psychickou rozladu.

V diferenciální diagnostice odlišujeme zejména napadení jinými členovci (blechami, komáry, trombikulózu) či kopřivku jiné etiologie, klademe důraz na anamnestické souvislosti, pro diagnózu cimikózy je typické poštípání během noci. Histologický obraz není specifický, shoduje se s obrazem při napadení jiným hmyzem, nalézáme perivaskulární a intersticiální smíšený infiltrát obsahující lymfocyty, histiocyty, eozinofily a mastocyty v horním koriu, někdy se spongiózou epidermis. Cimikózu léčíme symptomaticky. Provádíme dezinfekci vpichů, ordinujeme lokální antihistaminika, kortikosteroidy, v případě bouřlivější reakce antihistaminika celkově. Dále je nutné provést důsledná hygienická opatření. Doporučuje se důkladné vysávání, praní na 60 °C, sušení při 45 °C, suché čištění a zamrazení při -17 °C na 10 hodin. Provádí se postřiky kontaktním insekticidem. Značným problémem je fakt, že štěnice jsou vůči běžným insekticidům rezistentní.

V Evropě je doporučována směs K-Othrin 25 SC (deltamethrin) a 1% Aqua Py (pyrethrum, piperonyl butoxid). Účinné jsou také organofosfáty, tyto však Evropská unie pro hubení nepovoluje.[7] Při masivním zamoření se nevyhneme pomoci specializovaných firem zabývajících se dezinsekcí.

Cílem této kazuistiky je upozornit na jednu z mnoha příčin svědivých exantémů, která je v současné době opomíjená a která po delším trvání vede k poškození zdraví nejen fyzického, ale také psychického. Ze zahraničních i našich zpráv je patrno, že se štěnice opět s úspěchem množí a rozšiřují, a proto se s cimikózou budeme s největší pravděpodobností setkávat stále častěji.[8] Na tuto možnost je tedy třeba myslet. Popisovaný případ je důkazem toho, že klíčem ke správné diagnóze – tedy odpovědí na otázku „Kdo je pachatelem?“ – je především pečlivě odebraná anamnéza.

Práce byla prezentována v rámci 17. národního dermatologického kongresu v Brně, 8. 10. 2011.

Prohlášení autora o spolupráci s farmaceutickými firmami: konzultant – LEO-Pharma, Janssen-Cilag s. r. o., Bioderma.

Literatura

1. **CRIADO, PR., BELDA, W., FACHINI JARDIM CRIADO, R. et al.** *Bedbugs (Cimicidae infestation): the worlwide renaissance of an old partner of human kind.* Braz J Infect Dis, 2011, 15, p. 74–80.

2. **BALVÍN, O.** *Štěnice naší fauny – nejen lidskou krví jsou živy.* Živa, 2008, 6, s. 274-277.

3. **VALENZUELA, JG., GUIMARAE, JA., RIBEIRO, JM.** *A novel inhibitor of factor X activation from the salivary glands of the bed bug Cimex lectularius.* Exp Parasitol, 1996, 83, p. 184–190.

4. **JEDLIČKOVÁ, H.** *Štěnice – návrat nezvaného hosta.* Dermatol praxi, 2011, 5, s. 196–198.

5. **LEVERKUS, M., JOCHIM, RC., SCHÄD, S. et al.** *Bullous Allergic Hypersensitivity to Bed Bug Bites Mediated by IgE against Salivary Nitroforin.* J Invest Dermatol, 2006, 126, p. 91–96.

6. **ABDEL-NASER, MB., LOTFY RA, AL-SHERBINY, MM., et al.** *Patients with papular urticaria have IgG antibodies to bedbug (Cimex lectularius) antigens.* Parasitol Res, 2006, 98, p. 550–556.

7. **DELAUNAY, P., BLANC, V., DEL GIUDICE, P. et al.** *Bedbugs and Infecious Diseases.* Clin Infect Dis, 2011, 52, p. 200–210.

8. **RUPEŠ, V.** *Štěnice jsou u nás aktuální.* Zprávy epidemiologie a mikrobiologie, 2009, 18, s. 17–18.

MUDr. Eva Březinová
e-mail: brezinova.eva@post.cz
Masarykova univerzita, Lékařská fakulta a Fakultní nemocnice u sv. Anny, I. dermatovenerologická klinika

Mezi Fracastorem, Fernelem a Helmontem: původ a dynamika vývoje epidemie syfilis v lékařské literatuře 16. a 17. století

Černý K.

Mezi historiky lékařství převažuje názor, že *Treponema pallidum* byla onemocněním domorodých obyvatel Jižní a Střední Ameriky, odkud se rozšířila do Evropy poté, co na samém konci 15. století Kolumbovy objevitelské výpravy spojily dlouhou dobu oddělené populace Starého a Nového světa. Není pochyb o tom, že zámořské objevy byly velkým civilizačním skokem kupředu, ale také otevřely Pandořinu skříňku chorob, jež začaly pronikat z jednoho břehu Atlantiku na druhý a způsobovaly při tom často demografické krize. Lékařská literatura raného novověku nám samozřejmě zprostředkovala především evropský úhel pohledu, takže dobové zprávy o dopadu našich onemocnění na indiánskou populaci v zámoří jsou vzácné. Mezi nečetnými prameny reflektujícími situaci na druhém břehu Atlantiku lze jmenovat knihu Krátká zpráva o zničení Indií (Brevísima relación de la destrucción de las Indias) od dominikána a biskupa v provincii Chiapaz Bartholomé de las Casas, dále kroniku Obecné dějiny Indií (Historia general de las Indias) františkána Lópeze de Gómary či do češtiny přeloženou Pravdivou historii dobývání Mexika (Historia verdadera de la conquista de la Nueva España) od Bernala Díaze del Castillo.[1] Proto se také stále vedou diskuse o tom, jak vysokou úmrtnost evropské patogeny v domorodé populaci vlastně působily, jak je patrné kupříkladu ve studii J. Brookse a odpovědi R. McCaa.[2, 3]

Ani Evropa však z tohoto střetnutí dvou světů tak říkajíc neodešla s prázdnou. Na samém konci 15. století si lékaři začali všímat nového onemocnění, jež se rychle šířilo, a i když nebylo bezprostředně smrtelné, přinášelo pacientům nesmírné strádání. Dostalo se mu různých označení, dvě nejčastější zněla „francouzská nemoc“ a (od 16. století) „syfilis“. Syfilis nebyla pro raně novověké lékaře pouze terapeutickým problémem, nýbrž s sebou přinášela i důležitou teoretickou otázku – jedná se o nové onemocnění, nebo starou, dávno známou chorobu popsanou již antickými autoritami? Tato studie se zabývá tím, jak na otázku po původu francouzské nemoci odpovídali tři velké osobnosti lékařské teorie 16. a 17. století: Girolamo Fracastoro, Jean Fernel a Jean Baptista van Helmont.

Girolamo Fracastoro (1478–1553) se narodil ve Veroně roku 1476 a studoval medicínu na slavné padovské univerzitě. Graduoval na artistické fakultě roku 1502 a o tři roky později získal doktorát medicíny. Od roku 1509 začal na stejné univerzitě učit logiku. Po získání doktorátu medicíny byl přijat do veronského lékařského kolegia a zde získal značnou proslulost, takže byl roku 1545 jmenován lékařem tridentského koncilu. Většinu času trávil ve vile v obci Affi nedaleko Lago di Garda, vzdálené asi 25 km od Verony.

Ve svých knihách se věnoval širokému spektru témat, od astronomie a filozofie přes poezii a botaniku až k medicíně či hydraulice. Byl uznáván především jako mistr jazyka a někteří současníci jej počítali mezi nejvýznamnější latinsky píšící básníky 16. století. Vedle slavné básně Syphilis sive morbus gallicus (Syfilis aneb o francouzské nemoci) vyšlo v roce 1538 pojednání Homocentricorum sive De stellis liber unus, což lze přeložit jako Kniha o ústředním postavení člověka neboli o užití hvězd, v níž polemizoval s Ptolemaiem. Z lékařského hlediska byl důležitější spis O přitažlivosti a odtažitosti věcí (De sympathia et anthipatia rerum) vydaný 1546, neboť spolu s ním byl jako přívažek publikován i text, z něhož zde budu citovat: O nákaze, nakažlivých chorobách a jejich léčení (De contagione, contagiosis morbis et eorum curatione).[4]

Historici medicíny se začali znovu vracet k Fracastorově dílu v druhé polovině 19. století, když si uvědomili, že jeho teorie o nakažlivosti s předstihem tří a půl století předpovídala pozdější objevy učiněné v průběhu mikrobiologické revoluce velikány jako Robert Koch či Louis Pasteur. Vedle toho se mu připisuje také jeden z prvních poměrně spolehlivých popisů epidemie rickettsiózy. Nelze mu vyčítat, že ji díky kožním projevům považoval za podskupinu moru. Autorem nejvýznamnějších současných studií o Fracastorovi je britský badatel Vivian Nutton.[5, 6] Díky jeho výzkumu víme, že kontagiózní teorie nebyla zcela originální – opírala se o některé antické autory (Lukrecius), a dokonce i o vzácné zmínky o „semenech“ v díle Galéna z Pergamu. Je však nepochybné, že Fracastoro zanechal v medicíně 16. století stopu, jež se odráží v pracích řady pozdějších lékařů.

Ačkoliv dal Girolamo Fracastoro svou slavnou básní Syphilis sive morbus gallicus

nové nemoci jméno, překvapivě nepatřil k zastáncům teorie o jejím americkém původu, jeho názor byl v této věci nevyhraněný. Fracastoro věnoval syfilis jedenáctou kapitolu druhé knihy svého spisu De contagione. O jejím původu si poznamenal, že je to nová, dosud neznámá choroba, která teprve v poslední době sužuje Evropu, nemalou část Afriky a Asii. V Itálii se prý objevila **„toho času, kdy Francouzi pod králem Karlem obsadili Neapolské království, asi tak roku 1490“**. Proto také po nich dostala jméno. Veronský lékař poznamenal, že to Francouzi považují za nespravedlivé a říkají jí nemoc italská, mnozí prý také údajně používají nově vytvořené výrazy jako **Pudendagra** nebo **Metagra**. O možném zanesení z Ameriky napsal, že **„tato nemoc je nová v našich krajích, ale velmi známá v některých zemích, které byly díky španělským lodím objeveny v Novém světě, kde je častá, a je zde tak zdomácnělá, jako u nás svrab“**. Zároveň však odmítl představu, že by byla zanesena z Nového světa do Španělska a odtud do zbytku Evropy, a argumentoval přitom tím, že jde o nemoc, která se sama jen těžko přenáší, jak by se tedy mohla rozšířit z jediného zdroje tak rychle? Tuto úvahu uzavřel konstatováním, že syfilis je tedy skutečně nové onemocnění, ale spadá do celosvětové vlny nových nemocí, které začaly sužovat lidstvo v 15. století ještě před objevením Ameriky.

Zajímavé je Fracastorovo líčení příznaků. Nemoc se podle něj nepřenášela běžným kontaktem, ale jedině tehdy, když se **„dvě těla ve vzájemném kontaktu zahřívají, což se stává hlavně při koitu“**. Takto se podle něj nakazila většina smrtelníků, někteří se však údajně také nakazili při sání mateřského mléka. Fracastoro tvrdil, že inkubační doba je jeden až čtyři měsíce, pak se začaly projevovat první příznaky jako například smutek, únava, bledost nebo vřídky v okolí stydkých partií, jež se mohly stěhovat z jedné části těla do druhé. Charakteristickým kožním projevem byly jakési strupovité neštovičky, zpočátku malé a pak se zvětšovaly až do velikosti žaludu. Tyto kožní projevy prý byly hodně rozmanité co do velikosti i dalších vlastností. Po několika dnech od objevení začaly vylučovat páchnoucí hlen. Veronský lékař to komentoval **„ani nelze vyslovit, jaká špína z nich vytéká“**.

V další fázi se proměnily ve vředy, jež údajně zasahovaly **„nejen maso, ale i kosti“**. Některé části těla díky nim úplně erodovaly: krční mandle, rty, nos, oči, u některých nemocných celé ohanbí. Vedle toho se po končetinách šířily velké deformace podobné vejcím, někdy až o velikosti chleba, z nichž po otevření vytékal bělavý hlen. Nemocní trpěli silnými bolestmi svalů na rukou, které je sužovaly zejména v noci. Vřídky se mohly objevit bez bolesti, jindy zase trpěl nemocný bolestmi bez vředů, největší část postižených však trpěla obojím. Celé tělo bylo slabé, nemoc provázelo nechutenství, nespavost, nevrlost, otoky tváře a bérců. Vzácně se připojovala i slabá horečka. Nemocné pobolívala hlava, jejich moč prý byla **„hustší, červenavá“**.

Po tomto popisu pak Fracastoro doplnil svůj výklad o postřeh, který považuji osobně za nesmírně zajímavý. Napsal totiž, že všechny výše zmíněné příznaky byly charakteristické pro první desetiletí výskytu epidemie v Evropě. Pak ale údajně začalo docházet ke změnám, nejprve asi tak v polovině 20. let 16. století ubývalo vřídků a naopak přibývaly otoky, ale v první polovině 40. let se trend obrátil. Fracastoro doslova napsal, že **„dále v průběhu posledních asi tak šesti let nemoc prodělala velkou změnu“**. Neboť vřídky se vidí jen vzácně, a bolesti nejsou buď vůbec žádné, nebo daleko menší, naopak otoky jsou velmi četné, mnoha lidem vypadávají zuby, a nyní **„s podivením vídáme, že mnoha lidem slézají vlasy a ochlupení. Někteří jsou bez vousů, jiní bez obočí, další mají zcela holou hlavu“**. Fracastoro tvrdil, že dříve si lékaři mysleli, že to je z použitých léků na bázi rtuti, ale později mnozí dospěli k závěru, že se jedná o projev choroby jako takové.

Zcela opačný názor na vývoj syfilis měl Jean Fernel (cca 1497–1558), známý v dějinách medicíny především vytvořením výrazu „fyziologie“. Nejnovější informace o tomto matematikovi a lékaři najde zájemce v úvodu k moderní edici jeho hlavního díla.[7] Fernel se původně vůbec nechtěl stát lékařem, jeho největší láskou byla matematika, která však v první polovině 16. století nebyla považována za vědu v pravém slova smyslu, a především neposkytovala příliš příležitostí k zajištění pravidelného výdělku. Vzhledem k tomu, že pocházel z rodiny bohatého řemeslníka, nepřekvapí, že se rodiče jednoho dne rozhodli, že již synkovi nebudou trpět neužitečnou teoretickou zálibu. Po této **„emocionální a finanční krizi“**, jak to jeho životopisci nazývají, již téměř třicetiletý Jean Fernel opustil matematiku a přírodní filozofii, vystudoval lékařskou fakultu a našel si nové, důstojné zaměstnání – medicínu. O velkém úspěchu, jehož na tomto poli dosáhl, svědčí mimo jiné i skutečnost, že se v závěru života stal osobním lékařem francouzského krále.

Jedním z nejvlivnějších Fernelových děl se stalo Pojednání o skrytých příčinách věcí (De abditis rerum causis) citované běžně ještě sto let po vydání v roce 1548 (vyšlo dva roky po Fracastorově De contagione). I Fernel věnoval část svého pojednání problému syfilis. Tvrdil například, že podstatou nemoci je jed, který svojí povahou připomíná **„jed vzteklého psa“** nebo škorpióna, jenž se zachytí v místě kontaktu, přičemž Fernel stejně jako Fracastoro vedle přenosu pohlavním stykem uvedl některé méně obvyklé cesty nákazy – kojná nakažená od nemocného dítěte či z nakažené rodičky na porodní bábu.

Co se původu onemocnění týká, ani De abditis rerum causis neposkytlo svým čtenářům jednoznačné řešení. Z popisu je patrné, že francouzský lékař znal celou řadu názorů na vznik této nemoci, jako například z konjunkce planet, nečistoty vod, zavlečením ze zámořských zemí či jako důsledek prostituce, ale odmítl se přiklonit k jedné konkrétní teorii. Fernel také znal zmíněné Fracastorovo tvrzení, že se syfilis v průběhu let proměňovala. Francouzský badatel tuto tezi naprosto odmítl a prohlásil, že proměny v příznacích nejsou výsledkem změny nemoci, nýbrž změn v terapii, která byla podle jeho soudu stejně většinou špatná. Například velká bolest provázející většinu případů prý pochází z přílišného užívání rtuti.

Ani o století později se lékařské autority neshodovaly v otázce původu syfilis, jak svědčí poslední text, z něhož budu v této studii citovat. Jeho autor – slavný nizozemský lékař Jean Baptist van Helmont – se „francouzské nemoci“ věnoval ve spise zaměřeném především na mor a vydaném v polovině 17. století pod názvem Morová panika (Tumultus pestis).[8] Helmont se narodil roku 1579 v rodině prokurátora a člena městské rady v Bruselu. Studia v Lovani, která absolvoval jako velmi mladý, doplnil o cestu po Evropě (navštívil mimo jiné Itálii, Francii a Anglii). V prvních letech 17. století působil jako lékař v Antverpách a zažil zde morovou epidemii roku 1605. O čtyři roky později se oženil s urozenou a bohatou dědičkou Margaret van Ranstovou a usadil se ve Vilvoorde nedaleko Bruselu. Finanční zázemí, které tím Helmont získal, mu umožnilo věnovat se chemickému a biologickému bádání, jehož výsledky však vyšly převážně až posmrtně díky edici připravené synem Františkem Mercuriem van Helmontem.

Tomuto zpoždění se nelze divit, protože Helmontova raná publikační činnost se stala zdrojem jeho celoživotních potíží. Na počátku 20. let 17. století totiž vydal pojednání o tzv. *unguentum armarium* (zbraňové masti), a přispěl tak do debaty vedené v tehdejším evropském literárním prostoru.[9, 10] V roce 1625 začala traktát zkoumat španělská inkvizice (Helmont žil ve Španělském Nizozemí) a odmítla jej teologická fakulta v Lovani. Autor byl uvězněn a později propuštěn do domácího vězení. Právě v tomto období sepsal velkou část posmrtně vydaného díla, jež silně ovlivnilo lékařské myšlení druhé poloviny 17. století.

V *Tumultus pestis* nizozemský autor pečlivě vyjmenoval všechny soudobé teorie o původu syfilis. Jako první zmínil možnost, že nemoc pochází ze „západních Indií" (tj. Jižní a Střední Ameriky), kde podle Helmonta **„je velmi běžná a jedná se o domácí chorobu"**, tento výklad však odmítl. Dále uvedl názor, že by naopak mohla pocházet z východu a jednalo by se tedy o tradiční čínskou chorobu. Citoval k tomu názor, že když mohli mít Číňané knihtisk a katapulty dříve než Evropané, mohli mít i syfilis. Jiné teorie připisovaly vznik onemocnění různým evropským národům: Francouzům, Španělům či Neapolcům. Astrologicky orientovaní lékaři sázeli na vliv hvězd a ještě jiná skupina se domnívala, že syfilis je výsledkem kanibalismu. Jako perličku na závěr pak Helmont přidal i názor převzatý z Paracelsa, že „francouzská nemoc" vznikla při souloži **„malomocné neapolské děvky s prašivým vojákem"**. Všechny tyto teorie však odmítl a nakonec dospěl k vlastnímu závěru, že se jedná o staré tradiční koňské onemocnění známé pod označením *la farcin* (vozhřivka), které se nějak přeneslo na člověka. Bohužel, u Helmonta nenajdeme zmínky o proměně vývoje syfilis v 16. a 17. století.

Domnívám se, že z výše uvedených názorů vyplývají především dva závěry. Za prvé, lékařská teorie 16. a 17. století nedospěla ve věci původu syfilis k jednoznačným závěrům, a to ani po více než sto padesáti letech od zanesení patogenu do evropského prostoru. Na druhou stranu nelze přehlédnout, že všichni tři autoři zmínili dnes uznávanou variantu jako jednu z možností a pozorujeme snahu o pečlivou katalogizaci všech alternativních teorií. Za druhé podrobný průzkum raně novověké odborné literatury ukazuje, že přinejmenším někteří badatelé si byli vědomi určité dynamiky vývoje infekčních chorob, což je v dobovém kontextu převažující hippokratovsko-galénovské teorie neobyčejně moderní pojetí.

Prohlášení autora o spolupráci s farmaceutickými firmami: nespolupracuje s žádnou farmaceutickou firmou.

Literatura

1. **DÍAZ del Castillo, B.** *Pravdivá historie dobývání Mexika 1–2.* Praha: Odeon, 1980.

2. **BROOKS, J.** *Revising the Conquest of Mexico: Smallpox, Sources, and Population,* J Interdiscipl Hist, 1993, 24/1, p. 1–29.

3. **McCAA, R.** *Spanish and Nahuatl Views on Smallpox and Demographic Catastrophe in Mexico.* J Interdiscipl Hist, 1995, 23/3, p. 397–431.

4. **FRACASTORO, G.** *De contagione et contagiosis morbis et eorum curatione.* In **FRACASTORO, G.** *Opera omnia.* Venetiis: Iuntas, 1574, fol. 77r–110v.

5. **NUTTON, V.** *The Reception of Fracastoro's Theory of Contagion: The Seed That Fell among Thorns?*, Osiris 2nd Series, 1990, 6, p. 196–243.

6. **NUTTON, V.** *The Seeds of Disease: An Explanation of Contagion and Infection from the Greeks to the Renaissance*, Med Hist, 1983, 27, p. 1–34.

7. **FORRESTER, JM., HENRY, J. (Ed.).** *Jean Fernel, On the Hidden Causes of Things: Forms, Souls, and Occult Diseases in Renaissance Medicine.* Leiden – Boston : Brill, 2005.

8. **Van HELMONT, JB.** *Tumultus pestis*. In **Van HELMONT, JB.** *Opuscula medica inaudita*. Colloniae Agrippinae: Jodocum Kalcoven, 1644. (Každý spis v tomto vydání má vlastní stránkování.)

9. **GRMEK, MD., et al.** *Storia del pensiero medico occidentale,* 2 (*Dal rinascimento all'inizio dell'ottocento*). Roma-Bari: Editori Laterza 1996, p. 75.

10. **ZILLER-CAMENIETZKI, C.** *Jesuits and Alchemy in the Early Seventeenth Century: Father Johannes Roberti and the Weapon-salve Controversy.* Ambix, 2001, 48/2, p. 83–101.

Mgr. Karel Černý, Ph.D.
e-mail: karel.cerny@lf1.cuni.cz
Univerzita Karlova v Praze, 1. lékařská fakulta, Ústav dějin lékařství a cizích jazyků

22. světový kongres International League of Dermatological Societies

Jiráková A.

The 22nd World Congress of Dermatology se konal ve dnech 24.–29. 5. 2011 v Soulu v Jižní Koreji. Soul je hlavní město Jižní Koreje od roku 1394. Dnes v něm žije přes 12 miliónů obyvatel, a řadí se tak mezi největší metropole na světě. Soul je místo, kde se mísí moderní architektura s klasickou asijskou zástavbou na jedné straně a několik století staré paláce na straně druhé.

The 22nd World Congress of Dermatology je největší mezinárodní kongres, který se koná každé čtyři roky pod záštitou International League of Dermatological Societies (ILDS). Letošní kongres probíhal ve velmi moderním kongresovém centru COEX Convention and Exhibition Center a zúčastnilo se ho více než sedm tisíc osob (méně, než bývá na tomto kongresu obvyklé).

Prof. Gollnick z Otto-von-Guerickovy Univerzity v Magdeburku v Německu představil novinky ohledně vlivu výživy, zejména mléka na akné. Potvrdil, že velmi dlouho existovalo tvrzení, že čokoláda a vepřové maso výrazně zhoršují projevy akné. Dnes už víme, že potraviny obsahující vysoký glykemický index vedou k elevaci hladin inzulínu a IGF-1, což výrazně koreluje se zvýšeným počtem projevů akné, hladinou dihydrotestosteronu a dihydroepiandotestosteronu a aktivací mazových žláz a seboreou. Mnoho mezinárodních studií upozorňuje na vliv tzv. západní výživy na akné.

Problematice akné se věnovala dr. Lodaya z Department of Dermatology and Cosmetology Dr. Rekha Sheths Skin and Hair Clinic v Indii ve svém vystoupení na téma akné a s ní spojené choroby. Dr. Lodaya představila výsledky studií provedených na 330 pacientech s acne vulgaris, z nichž bylo 150 rezistentních na standardní terapii. Tato skupina pacientů (143 žen a 7 mužů) byla velmi podrobně vyšetřována (krevní odběry hormonů, biochemie a u žen byl proveden ultrazvuk břicha). Nejčastější zjištěnou patologií byl syndrom polycystických ovarií. Dalšími syndromy byly kongenitální adrenální hyperplazie, pseudoakromegalie, hyperprolaktinémie a HAIR-AN syndrom (multisystémová choroba charakteristická hyperandrogenismem, inzulínovou rezistencí a acanthosis nigricans). V závěru přednášky bylo upozorněno na nutnost podrobného hormonálního vyšetření všech pacientů s akné rezistentních na léčbu.

Velmi zajímavé bylo satelitní sympozium o dysfunkci kožní bariéry u pacientů s atopickou dermatitidou. Zaujala mne přednáška profesora Corka z Research Department of Infection and Inflammation v Sheffieldu ve Velké Británii, který na všeobecně známém modelu „brick and mortar“ (cihly a malty) připomněl funkce kožní bariéry u zdravých jedinců a její patologické změny u nemocných s atopickým ekzémem. Do faktorů ovlivňujících nejvíce negativně kožní bariéru patří mýdla, detergenty a prach, které v důsledku interakce s genotypem vedou k narušení a rozpadu stratum corneum. To umožňuje průnik dráždivých látek a alergenů, což způsobuje exacerbaci projevů atopické dermatitidy. Dlouhodobá aplikace lokálních kortikosteroidů aktivuje proteázy v epidermis a způsobuje rozpad kožní bariéry. Lokální kortikosteroidy by proto při léčbě atopické dermatitidy měly být aplikovány pouze krátkodobě. Naopak lokální takrolimus neaktivuje protézy, a tím nenarušuje kožní bariéru. Z tohoto důvodu může být aplikován v prevenci vzniku exacerbací atopické dermatitidy dlouhodobě.

Další zajímavou prezentací byla přednáška profesorky de Raeveové z Department of Dermatology UZ Brussel, Free University of Brussels v Belgii, na téma „škol atopie“. Autorka zdůraznila, že jedním z hlavních problémů v terapii atopické dermatitidy je velmi špatná compliance, tj. spolupráce s pacientem. Proto je nutná velmi intenzívní edukace pacientů i jejich rodičů. Jedním z cílů „škol atopie“ je zvýšení obecného povědomí o tomto onemocnění, o jeho prevenci a léčebných metodách. Dalším cílem je zdůraznění negativního vlivu kožního onemocnění pacienta na různé aspekty jeho života. Jsou to například sféry psychologická, společenská, změna životního stylu, mezilidské vztahy, finanční, rodinné aktivity a spánek.

Obr. 1 Zleva: profesoři Hercogová, Chen, Lotti, Eun, Skerlev, Abdelmalek

Tab.	The 22nd World Congress of Dermatology: aktivní účast českých dermatologů
Předsednictví odborných sekcí	
Arenberger P. (DVK 3. LF UK, Praha): Patient safety and quality issues in dermatology	
Hercogová J. (DVK 2. LF UK, Praha): Borreliosis	
Hercogová J. (DVK, 2. LF UK, Praha): Low cost and effective treatments in dermatology	
Hercogová J. (DVK, 2. LF UK, Praha): Dermatological epidemiology: new developments, new patterns, new predictions	
Přednášky	
Arenberger P. (DVK, 3. LF UK, Praha): Quality assurance: examples from European practice	
Hercogová J., Jiráková A. (DVK, 2. LF UK, Praha): Lyme borreliosis: when, whom and how to treat	
Hercogová J. (DVK, 2. LF UK, Praha): Treatment of skin and venereological diseases behind the „ iron curtain“ and today	
Hercogová J. (DVK, 2. LF UK, Praha): The World-wide epidemiology of melanoma	
Jiráková A., Hercogová J. (DVK, 2. LF UK, Praha): Lyme borreliosis and syphilis during pregnancy	
Jiráková A., Hercogová J. (DVK, 2. LF UK, Praha): Epidemiology of Lyme borreliosis: the relationship to global warming.	
Postery	
Gkalpakiotis S., Arenberger P., Křemen J., Arenbergerová M. (DVK, 3. LF UK, Praha): Circulating melanoma cells quantitatively detected by multimarker real time RT-PCR: results of a 5 years study	
Chernyshov P., Jiráková A., Hercogová J. (DVK, 2. LF UK, Praha): Quality of life of children with atopic dermatitis from Ukraine and the Czech Republic	
Kružicová Z. (DVK, 2. LF UK, Praha): History of dermatovenerology on medical faculty in Prague (Czech Republic)	
Nevoralová Z., Pock L. (DVO, Jihlava): Lupoid rosacea (case report)	



Obr. 2 Zleva – prof. MUDr. Vladimír Vašků, CSc., MUDr. Naděžda Vojáčková, MUDr. Olga Filipovská na hlasování o místě příštího kongresu

Obr. 3 MUDr. Anna Jiráková, prof. MUDr. Jana Hercogová, CSc., MUDr. Naděžda Vojáčková na na 22. světovém dermatologickém kongresu v Soulu

Ve „školách atopie“ se pacienti učí, jak pečovat o atopickou kůži a jak se bránit před vznikem exacerbací.

Mezi přednášejícími byla i MUDr. Anna Jiráková, která prezentovala tři přednášky: „Epidemiology of Lyme borreliosis: its relationship to global warming“ (globální oteplování zvyšuje výskyt mnoha vektorů včetně klíšťat, výsledkem čehož je výrazný nárůst případů boreliózy na světě; nejvyšší prevalence boreliózy je ve Švédsku, Rakousku, Slovinsku, Bulharsku a České republice), „Lyme borreliosis and syphilis during pregnancy“ (*Treponema pallidum* i *Borrelia burgdorferi* patří do stejného kmene *Spirochaetaceae*, klinický obraz obou chorob může být rozdělen do tří stadií a celková antibiotická terapie je velmi podobná; rovněž byl prokázán transplacentární přenos spirochet u obou chorob), „Lyme borreliosis and its clinical manifestation“ a posterové sdělení „Quality of life of children with atopic dermatitis from Ukraine and the Czech Republic“. (Studie se uskutečnila v roce 2010 za spolupráce Dermatovenerologické kliniky 2. LF UK a Nemocnice Na Bulovce a Dermatovenerologické kliniky Univerzity v Kyjevě, za ukrajinskou stranu ji vedl dr. Chernyshov. Studie porovnala výsledky IDQOL českých a ukrajinských pacientů. Mírné rozdíly, které byly ve studii zaznamenány, byly pravděpodobně následkem drobných kulturních rozdílů a vlivu sociálních a ekonomických faktorů.)

Na 22. světovém dermatologickém kongresu aktivně 14krát vystoupili i čeští dermatologové (viz Tab.) – předsedali 4 sekcím, přednesli 6 odborných sdělení a prezentovali 4 postery. Poster kolektivu autorů Dermatovenerologické kliniky 3. LF UK byl oceněn mezi 30 nejlepšími – blahopřejeme!

Příští 23. světový kongres ILDS se bude konat v kanadském Vancouveru v termínu 8.–13. 6. 2015. ILDS je největší společnost dermatologů na světě, jež sdružuje jak národní, tak mezinárodní dermatologické společnosti (nikoli jednotlivce). V ILDS má Česká republika dva zástupce národních společností – Českou akademii dermatovenerologie a ČDS ČLS JEP. Máme tak dohromady šest hlasů z maxima možných sedmi (je to dáno počtem členů v těchto národních společnostech), a můžeme tak spolurozhodovat o místě konání příštích světových kongresů. Více informací je na webových stránkách ILDS (www.ilds.org).

MUDr. Anna Jiráková
e-mail: annajirakova@seznam.cz
Univerzita Karlova, 2. lékařská fakulta a Nemocnice Na Bulovce, Dermatovenerologická klinika

Představujeme redakční radu
České dermatovenerologie

Doc. MUDr. Bohumil Seifert, Ph.D.
Univerzita Karlova v Praze, 1. lékařská fakulta, Ústav všeobecného lékařství

- 1975–1981 – studium na Fakultě dětského lékařství UK v Praze
- 1981–1982 – dětské oddělení NsP Nymburk
- 1983–1985 – Nemocnice Na Bulovce, OÚNZ Praha 8
- 1985, 1990 – 1. a 2. atestace z všeobecného lékařství
- 1985 – dosud všeobecný praktický lékař Praha 8 – Karlín
- 1993–2003 – odborný asistent Katedry všeobecného lékařství IPVZ
- 2003 – dosud odborný asistent Ústavu všeobecného lékařství 1. LF UK, od r. 2009 přednosta
- 2003–2006 – postgraduální studium v oboru preventivní medicína
- 2009 – habilitace na 1. lékařské fakultě UK v Praze
- publikace: autor nebo spoluautor více než 100 odborných článků, 15 prací v časopisech s impaktem, doporučených postupů, lekcí elektronického vzdělávání, 3 učebnic, kapitol v monografiích
- členství: vědecký sekretář Společnosti všeobecného lékařství ČLS JEP, člen revizní komise Společnosti pro gastrointestinální onkologii ČLS JEP, předseda akreditační komise MZ ČR pro obor všeobecné praktické lékařství, člen Etické komise, Komise pro kvalitu a Komise pro screening kolorektálního karcinomu MZ ČR, člen výboru Evropské společnosti pro gastroenterologii v primární péči, člen Rady světové organizace WONCA, člen redakční rady časopisů

ČTENÁŘSKÝ VÝSLECH

Který odborný časopis rád čtete?
Rád čtu úvodníky odborných časopisů a pak si vybírám z obsahů podle titulů a autorů sdělení z oblastí, které mne zajímají. Nejvíce asi v časopisech Medicína po promoci, Postgraduální medicína, Praktický lékař. Poctivě přečtu jen periodika pro všeobecné praktické lékaře, Practicus, Bulletin. Při recenzích zahraničních článků musím spíše hledat a číst relevantní práce z internetových databází.

Který nemedicínský časopis rád čtete?
Kromě příloh v denním tisku se dostanu k časopisům Týden, Reflex. Odebírám National Geographic, ale už mám asi roční skluz.

Který odborný časopis byste měl – chtěl číst, ale nemáte na to čas?
Chtěl bych mít více času na články v prestižních evropských časopisech našeho oboru; Family Practice, European Journal of General Practice, British Journal of General Practice.

Co si myslíte o elektronických verzích časopisu?
Jako autor mám z tištěného článku ještě pořád větší radost. Ale jako účastník vzdělávání už začínám preferovat elektronické formy. Elektronické verze časopisů zrychlují publikační proces. Mění rešeršní práci. Z rozvoje a možností distančního vzdělávání jsem nadšen.

Otázky k tématu **Akné**

V testu si můžete ověřit, zda jste hlavnímu tématu věnovali dostatečnou pozornost. Jsou možné 1–4 správné odpovědi u každé otázky.

1. Akné je:
a) neinfekční, časté, estrogen-dependentní onemocnění pilosebaceózní jednotky,
b) infekční, časté, androgen-dependentní onemocnění pilosebaceózní jednotky,
c) neinfekční, časté, androgen-dependentní onemocnění pilosebaceózní jednotky,
d) neinfekční, časté, androgen-dependentní onemocnění mazové žlázy.

2. V etiopatogenezi akné se uplatňují:
a) *Propionibacterium acnes, Pityrosporum ovale, Staphylococcus epidermidis,*
b) retenční folikulární hyperkeratóza,
c) proliferační folikulární hyperkeratóza,
d) hormony štítné žlázy.

3. Akné se diagnostikuje vždy:
a) klinicky,
b) klinicky a histopatologickým vyšetřením,
c) klinicky a vyšetřením hladin pohlavních hormonů,
d) klinicky, histopatologicky a vyšetřením hladin pohlavních hormonů.

4. Akné trvá obvykle několik:
a) týdnů,
b) měsíců,
c) let,
d) desetiletí.

5. Dědí se:
a) počet mazových žláz,
b) velikost mazových žláz,
c) aktivita mazových žláz,
d) osídlení mazových žláz mikroby.

6. Akné má horší prognózu, je-li:
a) akné u rodičů nebo sourozenců,
b) akné u dvojčete,
c) akné začíná ve vyšším věku,
d) hyperestrogenní stav.

7. APERT syndrom zahrnuje:
a) seboreu,
b) hypopigmentace očí,
c) hyperpigmentace očí,
d) synostózy kostí rukou a nohou.

8. HAIR-AN syndrom zahrnuje:
a) inzulínovou rezistenci,
b) anhidrózu,
c) histiocytózu,
d) amyloidózu.

9. Syndrom polycystických ovarií zahrnuje:
a) lehkou nebo středně těžkou formu akné,
b) těžkou formu akné,
c) alopecia areata,
d) sekundární ochlupení mužského typu.

10. Acne actinica má:
a) komedony,
b) komedonům podobné léze,
c) postižení končetin,
d) postižení trupu.

11. Acne venenata:
a) vzniká v místě tlaku,
b) vzniká po kontaktu s kosmetikou,
c) může být profesionální chorobou,
d) je charakterizována chyběním komedonů.

12. Morbihanova nemoc:
a) má komedony, papuly, pustuly, noduly a erytém,
b) je to erytém a otok,
c) léčí se isotretinoinem a dapsonem,
d) léčí se isotretinoinem a ketotifenem.

13. Kombinací isotretinoinu a prednizonu se léčí:
a) acne steroidea,
b) acne conglobata,
c) acne fulminans,
d) granuloma facite.

14. Kvasinky se zvažují v etiopatogenezi:
a) acne conglobata,
b) acne tropicalis,
c) acne neonatorum,
d) acne infantum.

15. PAPA syndrom může být doprovázen:
a) psoriázou,
b) atopickou dermatitidou,
c) vitiligem,
d) lichen planus.

16. Eozinofilní folikulitida postihuje pacienty se:
a) svrabem,
b) atopickou dermatitidou,
c) maligními nádory,
d) HIV pozitivitou.

17. Fytomenadion se prokázal jako účinný v léčbě akné indukované:
a) horkým klimatem,
b) zářením,
c) systémovou léčbou kortikosteroidy,
d) léčbou EGRF inhibitory.

18. Maximální kumulativní dávka isoretinoinu je (v mg/kg):
a) 100–120,
b) 120–150,
c) 150–180,
d) 180.

19. Během léčby isotretinoinem je nutné:
a) brát antikoncepci,
b) brát lék jednou denně,
c) neužívat vitamín D,
d) užívat lék nalačno.

20. FDA schválila pro akné jen tyto preparáty:
a) ethinylestradiol a norgestimát,
b) ethinylestradiol a norethindron,
c) ethinylestradiol a drospirenon,
d) ethinylestradiol a spironolakton.

Řešení testu z čísla 2/2011
1abd, 2c, 3b, 4a, 5d, 6abc, 7acd, 8a, 9abc, 10a, 11c, 12d, 13b, 14bc, 15d, 16c, 17bc, 18b, 19bd, 20ad.
Třemi nerychlejšími řešiteli testu z čísla 2/2011 jsou a zdarma registraci na 18. NDK, který se koná v Praze ve dnech 20.–21. dubna 2012, obdrží:
MUDr. Veronika Dedková, Ostrava
MUDr. Veronika Slonková, Brno
MUDr. Zuzana Sečníková, Praha

Blahopřejeme!

Vážení kolegové,
vaše odpovědi zašlete **nejdéle do 10. 3. 2012** na adresu: dermatology@bulovka.cz. Tři z Vás, kteří zodpoví jako první, dostanou zdarma registraci buď na **21. EADV kongres v Praze 27.– 30. 9. 2012** (pokud jste členy ČADV), nebo na **1. International Winter Consensus Conference on Dermatology v Kitzbühlu 13.–15. 12. 2012.**
Výherce oznámíme v příštím čísle.

Kalendář vzdělávacích akcí

15. 2. 2012: REGIONÁLNÍ SETKÁNÍ DERMATOLOGŮ
MÍSTO KONÁNÍ: **Hradec Králové**
KONTAKT: ettler@fnhk.cz

17.–18. 2. 2012: XI. DERMATOLOGICKÝ SEMINÁŘ KOUTY NAD DESNOU
MÍSTO KONÁNÍ: **Kouty nad Desnou**
KONTAKT: drlik@nemspk.cz

22. 2. 2012: SKLÍČKOVÝ SEMINÁŘ (13.00)
MÍSTO KONÁNÍ: **Praha, knihovna Dermatovenerologické kliniky 2. LF UK a Nemocnice Na Bulovce**
KONTAKT: lumir.pock@volny.cz

24.–25. 2. 2012: TRAINING COURSE FOR RESIDENTS: PAEDIATRIC DERMATOLOGY
MÍSTO KONÁNÍ: **Barcelona (Španělsko)**
KONTAKT: www.eadv.org, president-elect@eadv.org

25.–26. 2. 2012: SNOWDERM ANEB SETKÁNÍ SEKCE MLADÝCH DERMATOLOGŮ ČDS ČLS JEP
MÍSTO: **Počátky, Resort Svatá Kateřina**
KONTAKT: spyros@centrum.cz; pa@avemedica.cz

8. 3. 2012: 202021101 KURZ – DERMATOSKOPIE PRO PRAXI
MÍSTO KONÁNÍ: **Hotel ILF, Praha 4**
KONTAKT: www.ipvz.cz

15. 3. 2012: XXIV. REGIONÁLNÍ DERMATOVENEROLOGICKÝ SEMINÁŘ – POKROKY V DIAGNOSTICE A LÉČBĚ
MÍSTO KONÁNÍ: **Brno**
POŘADATEL: Dermatovenerologické kliniky v Brně a Česká akademie dermatovenerologie
ODBORNÝ GARANT: prof. MUDr. Vladimír Vašků, CSc.
KONTAKT: vladimir.vasku@fnusa.cz

16. 3. 2012: 202021102 KURZ – KOŽNÍ ALERGICKÉ REAKCE ANAFYLAKTICKÉHO TYPU A LÉKOVÉ EXANTÉMY
MÍSTO KONÁNÍ: **Hotel ILF, Praha 4**
KONTAKT: www.ipvz.cz

16. 3. 2012: XV. OLOMOUCKÁ DERMATOLOGICKÁ KONFERENCE
MÍSTO KONÁNÍ: **Olomouc**
KONTAKT: dagmar.ditrichova@fnol.cz

16.–20. 3. 2012: ANNUAL CONGRESS OF THE AMERICAN ACADEMY OF DERMATOLOGY
MÍSTO KONÁNÍ: **San Diego (USA)**
KONTAKT: www.aad.org

21. 3. 2012: SKLÍČKOVÝ SEMINÁŘ (13.00)
MÍSTO KONÁNÍ: **Praha, knihovna Dermatovenerologické kliniky 2. LF UK a Nemocnice Na Bulovce**
KONTAKT: lumir.pock@volny.cz

30.–31. 3. 2012: MEDZINÁRODNÝ DERMATOVENEROLOGICKÝ KONGRES
MÍSTO KONÁNÍ: **Praha, hotel Clarion**
KONTAKT: www.spirig.sk

4. 4. 2012: 26. PRAŽSKÝ KAZUISTICKÝ SEMINÁŘ
MÍSTO KONÁNÍ: **Syllabova posluchárna 3. LF, Praha 10**
KONTAKT: dermasec@fnkv.cz

12. 4. 2012: LASEROVÝ SEMINÁŘ
MÍSTO KONÁNÍ: **Rezidence velvyslance USA, Praha 6**
KONTAKT: teo@teoconsult.cz

13.–14. 4. 2012: IX. SJEZD SAD
MÍSTO KONÁNÍ: **Pardubice**
KONTAKT: www.sadcr.com

17. 4. 2012: KRAJSKÝ DERMATOVENEROLOGICKÝ SEMINÁŘ
MÍSTO KONÁNÍ: **Jihlava**
KONTAKT: znevoralova@atlas.cz

19. 4. 2012: 6. ZÁPADOČESKÝ DERMATOLOGICKÝ SEMINÁŘ
MÍSTO KONÁNÍ: **FN Plzeň-Bory, pavilon č. 22 a pavilon č. 4**
KONTAKT: pizinger@fnplzen.cz

19. 4. 2012: 202021103 KURZ – DERMATOHISTOPATOLOGIE A KLINICKÉ KORELACE U KOŽNÍCH CHOROB PRO ATESTACI A PRAXI
MÍSTO KONÁNÍ: **Hotel ILF, Praha 4**
KONTAKT: www.ipvz.cz

20.–21. 4. 2012: 18. NÁRODNÍ DERMATOLOGICKÝ KONGRES A 5. MELANOMOVÝ DEN
MÍSTO KONÁNÍ: **Praha, hotel Clarion**
POŘADATEL: Dermatovenerologická klinika 2. LF UK a Nemocnice Na Bulovce a Česká akademie dermatovenerologie
ODBORNÝ GARANT: prof. MUDr. Jana Hercogová, CSc.
KONTAKT: www.dermasympozium.cz

Další informace na
www.dermanet.eu

Inzerce A121000367 ▶▶▶
Inzerce A121002098 ▶▶

Vydavatelství Mladá fronta a. s.

Časopisy

Bydlení Stavby Reality • Computer • Dieta • F.O.O.D. • ForMen • Lidé a Země • Maminka • Modelářstvo • Moje psychologie • Moje zdraví • Studio Developer • Lékařské listy • Odpad & Recycling • Postgraduální medicína • Právní rádce • Reality • Stavebnictví • Stavba • Strategie • Zdravotnické noviny

Noviny

Mladá fronta EIS

Deník Mladá fronta EIS je odborným zdrojem zpráv z domácí a světové ekonomiky, politiky, financí a trhů. Je jediným denníkem vydávaným v Evropském regionu EU. Deník Mladá fronta EIS je na trhu prodáván na výhodných obchodních podmínkách v České republice. Dále je k dispozici zdarma ve stojanech v Brně, Praze, Liberci a Ostravě.

Mladá fronta Sedmička

Týdeník Mladá fronta Sedmička vychází ve čtyřech krajských mutacích. Na přelomu století dosáhl nejvyšší prodaného nákladu mezi tištěnými periodiky. Kromě tradiční, vysoce ceněné rubriky pro ženy přináší informace o celém světě. Tento titul zahrnuje také pražský 7 Pá a je k prodeji ve všech významných stánkách tisku.

V Teď! Sedmičce a Mladé frontě Sedmičce vychází pravidelně také Mladá fronta Sedmička zdarma. Na rozdíl od „Teď!" a „Sedmičky" se zaměřuje především na informace z regionů. Lidé jí najdou v barevných stojanech.

Knihy divize Medical Services

Kardiovaskulární technika • Endokrinní a metabolické choroby • Léčba poporodní bolesti • Trendy v prevenci žilní tromboembolické nemoci • Léčba dlouhodobou kouřením pomocí

On-line

Abonenti.cz • AutoForum.cz • Finance.cz • Dieta.cz • Digiforum.cz • Diagnosis.cz • EIS.cz • Experti.cz • FinExpert.cz • Flexibel.cz • Kdoprovoze.cz • Kyllik.cz • Lékařské listy.cz • Maminka.cz • MobilMania.cz • MotorSport.cz • Osobnosti.cz • Ordion.cz • Reality.cz • Revolver.cz • Sedmička.cz • Strategie.cz • TTM.cz • ZDM.cz • Zdravi.cz • Zvrh.cz

Česká dermato-venerologie

PŘEDSEDKYNĚ REDAKČNÍ RADY
Prof. MUDr. Jana Hamanová, CSc.

REDAKCE MUDr. Michaela Lisková, PhDr. Edita Vitoušová, Mgr. Markéta Kovaříková

REDAKČNÍ RADA
MUDr. Jan Ernest, PhD., prof. MUDr. Jan Janda, CSc., MUDr. Aloi Hanzen, PhD., doc. MUDr. Ivan Kawaciuk, CSc., prof. MUDr. Milan Kvapil, CSc., MBA, prof. MUDr. Milan Lukáš, CSc., prof. MUDr. Milan Macek jr., DrSc., doc. MUDr. Jan Mašek, CSc., prof. MUDr. Michal Michal, prof. MUDr. Karel Pavelka, DrSc., doc. MUDr. Bohumil Seifert, PhD., prim. MUDr. Jaroslav Stejfek, CSc., prof. MUDr. Vladimír Valká, CSc., prof. MUDr. Jiří Vorlíček, CSc.

GRAFICKÁ ÚPRAVA Petra Tajnická

INZERCE
Patrik Radlík, Group Sales Manager
Tel. 225 276 427, 602 184 187, e-mail: radlik@grant.cz

GENERÁLNÍ ŘEDITEL
David Horta

ŘEDITEL MEDICAL SERVICES
MUDr. Martin Hofman

KREATIVNÍ ŘEDITEL
René Dacinskie

ART DIRECTOR Petr Hanzlíko

VÝROBA
RETUŠÉŘI Michal Žák (vedoucí), Daniel Procházka, Milan Kabátka, Libor Honyra, Lenka Horáková
TECHNICKÉ ZPRACOVÁNÍ Pavel Mlčkura

MARKETING
ŘEDITELKA MARKETINGU Hana Holanová
BRAND MANAGER Kateřina Dyrychová

DISTRIBUCE
VEDOUCÍ VÝROBY A DISTRIBUCE Sofie Šafrová
DISTRIBUČNÍ ZPRACOVÁNÍ DAT Martina Žídková
MANAŽERKA PŘEDPLATNÉHO Zuzana Hrušková

Vydává Mladá fronta a. s.
www.mf.cz

ADRESA REDAKCE
Česká dermatovenerologie, Mezi Vodami 1952/9
143 00 Praha 4, tel. 225 276 378, 225 276 379
sekretariát: 225 276 18, fax 225 276 222
e-mail: lisova@mf.cz, vitousova@mf.cz, pn@mf.cz

DISTRIBUCE
V ČR: společnost holdingu PNS, a. s.,
v SR: Mediaprint & Kapa Bratislava.
Předplatné pro Českou republiku vyřizuje:
Postservis-předplatné, Podbrdská 38, 150 00 Praha 5,
tel. 800 300 302, e-mail: predplatne@psmf.cz,
www.psmf.cz

Objednávky do zahraničí
Medservis s. r. o., Zákaznické Centrum
Vídeňská 585/63, 639 63 Brno
Tel. +420 532 165 165, e-mail: e-post@medservis.cz

Objednávky do SR:
Mediaprint Kapa Pressgroup, a. s.,
oddělení hlavní formy prodeje, P. O. Box 183,
Vajnorská 137, 830 00 Bratislava 3, tel. 02/444 588 21, 15,
fax 02/444 588 19, e-mail predplatne@kapa.sk
Vydavatel a redakční rada nenesou odpovědnost za obsah inzerátů ani jiných neredakčních textů povahy.
Smluvní vztah mezi vydavatelem a předplatitelem se řídí všeobecnými obchodními podmínkami pro předplatitele.
Předplatné se automaticky prodlužuje.

TISK EUROPRINT a. s.

Časopis je indexován v Bibliographia medica Čechoslovaca a odborné články prochází dvojitým recenzním řízením.

Časopis vychází 16. 2. 2012.
Časopis 1/2012, ročník 2, vychází čtyřikrát ročně
MK ČR E 20343, ISSN 1805-0638

Přetisk a pořízení kopií povoleno pouze se souhlasem vydavatele.
© Mladá fronta a. s., 2012

Aknecolor®

Zkrácená informace

Název přípravku:
AKNECOLOR® krémpasta,
AKNECOLOR® light krémpasta

Kvalitativní a kvantitativní složení
Clotrimazolum 10 mg v 1 g pasty

Léková forma: Měkká pasta.

Způsob přípravku: krémová tónovaná/ultrafialová (Aknecolor light) krémová pasta, jemně parfémovaná

Klinické údaje. Terapeutické indikace:
Všechny formy acne vulgaris 1. a 2. stupně, zánětlivé jaté papulonekrotické a pustulózní formy, acne rosacea, acne paliaris, folliculitis perifolliculitis

Dávkování a způsob podání: Připravuje se denně 1–2 krát denně na postižená místa v tenké vrstvě. Před použitím ve doporučuje umýt pokožku jemným neutrálním mýdlem.

Kontraindikace: Přecitlivělost na imidazolové deriváty a další složky přípravku.

Nežádoucí účinky: Zřídka: Mírné, velmi vzácně lokální vzrušivost.

Farmakodynamické vlastnosti. Farmakokinetické vlastnosti Farmakodynamické vlastnosti: dermatologika, ATC kód: D01AC01 Imidazolové antimykotikum Clotrimazol působí fungistaticky ve vysokých koncentracích i fungicidně na dermatofyty, kvasinky, plísně a endemické na gram-pozitivní bakterie.

Farmaceutické vlastnosti: Po lokální aplikaci clotrimazolu jsou v lidských epidermálních vrstvách detekovány mikrokrystaly konzervantu, v kůži mikrokrystaly konzervantu. Absorbce je minimální (méně než 5%), vlasové kořínky jsou po aplikaci 0,5 g krému pod clotrimazolem obsahujícím pod mikroskopem hustě 0,001 mg/ml. Systémové rozdílnosti je problémy zanedbatelné.

Datum revize textu: 17.08.2010

Lék není volně na lékařský předpis. Léčivo lze užít pouze předepsané, a tedy je hodnocení lékařem pojišťovnou.

Aknecolor®, Aknecolor® light

barevně tónovaná krémpasta



krémpasta (hydrokrémpasta) zvláční systém O/V a pevnými částmi

Základní poslání: účinná léčebná látka ideálnímazel působí proti mikroorganizmům vyvolávajícím zánětlivé projevy ve vývodu mazové žlázy. Je vhodná na léčbu všech forem acne vulgaris 1. a 2. stupně a vhodně doplňuje všechny lokální i celkové léčebné postupy při akné.

Praktické výhody: Aknecolor je vodou smývatelná krémpasta. Lehce a rovnoměrně se nanáší na pokožku a podobně bez problémů se z pokožky odstraňuje. Mírně vysušuje. Velkou výhodou přípravku je jeho tónování směsí žlutých pigmentů. Po nanesení na pleť léčí, navíc všechny překrývá i kosmetické problematické zánětlivé projevy.

Výrobce: Spirig Pharma AG, Egerdingen, Švýcarsko, Zastoupení pro ČR a SR: SPIRIG Eastern s. s.
Nobelova 28, 831 02 Bratislava 3, Slovensko, tel.: 00421 2 4910 9050, fax: 00421 2 4910 9090
e-mail: spirig@spirig.sk, www.spirig.sk, www.pokozka.info

Daivobet®
calcipotriol / betamethasone dipropionate

Xamiol®
calcipotriol / betamethasone dipropionate

První linie léčby psoriázy

na těle [1] ve kštici [2]

Unikátní léková forma, 1x denně [3]

[redacted]

[redacted]

[redacted]

[redacted]

[redacted]

[redacted]

LEO Pharma s.r.o.
Eurom building Bělehradská 129/1724, 140 00 Praha 4